

A.J. Serantes Gómez^a,
R. Herrainz Hidalgo^a,
M.M. Moreno Rodríguez^b,
F.J. Conde Ortega^a,
J. Ruiz Castillo^c

Liposarcoma gigante de mama. Aportación de un nuevo caso

Gigantic liposarcoma of the breast. A case report

SUMMARY

Sarcomas of the breast are rare, accounting for 1-3% of all malignant breast tumors. Liposarcoma of the breast appears around 3-24% of all primary sarcomas. This is a very hard to preoperative diagnose neoplasm, so fine needle aspiration cytology is inconclusive in majority of the cases.

Different treatments have been proposed; local excision, total mastectomy, complementary radiotherapy and chemotherapy and conservative surgery plus radiotherapy, but as patient numbers are limited no treatment protocols can be established.

Routine axillary dissection is not recommended.

We report a case of gigantic liposarcoma of the breast in a 65 years old woman. Clinical exploration, mammograms and ultrasounds describe the tumor as a regular, round and smooth mass. Fine needle aspiration cytology was inconclusive.

Breast liposarcoma is a rare, hard to diagnose neoplasm and its treatment has not been yet clearly established.

Palabras claves:

Cáncer mama. Sarcoma de mama. Liposarcoma.

Key words:

Breast cancer. Breast sarcoma. Liposarcoma.

^aServicio de Cirugía General y Digestiva. ^bServicio de Anatomía Patológica. ^cJefe de Servicio de Cirugía General y Digestiva. Hospital Valle de los Pedroches. Pozoblanco. Córdoba.

Correspondencia:
A.J. Serantes Gómez.
Servicio de Cirugía General y Digestiva.
Hospital Valle de los Pedroches.
Avda. Juan del Rey Calero, s/n.
14400 Pozoblanco. Córdoba.
Correo electrónico:
med015462@saludalia.com

INTRODUCCIÓN

Presentamos un nuevo caso de liposarcoma gigante de mama, diagnosticado postoperatoriamente, no siendo concluyentes ni la PAAF, ni la biopsia intraoperatoria.

El liposarcoma es uno de los tumores de partes blandas más frecuentes en el adulto, con especial predilección por las extremidades y el retroperitoneo. Sin embargo, los sarcomas en la mama son raros, suponen sólo un 1-3% de todos los tumores malignos^{1,2} y sólo un 0,3% de estos son liposarcomas². El liposarcoma mamario puede originarse como una neoplasia de novo o como el componente maligno de un cistosarcoma filloides. Dada su rareza el diagnóstico óptimo y la aproximación terapéutica no están claramente definidos.

CASO CLÍNICO

Mujer de 65 años, casada, con 6 hijos y lactancia media de más de 9 meses. Consulta por notar dureza en la

mama izquierda, sobre todo al acostarse, dolor en la axila y brazo izquierdo de 3 meses de evolución. En la exploración se objetiva una mujer obesa, con mamas voluminosas y asimétricas, destacando desplazamiento ascendente del complejo areola pezón. A la palpación, la mama derecha es normal y en la mama izquierda se localiza una tumoración de 10 cm de diámetro en cuadrantes inferiores, lisa, de dureza tendinosa, fija, con tendencia a elevar toda la mama por su tamaño y sin retraer la piel.

La mamografía (fig. 1) reveló una masa en cuadrantes inferiores de la mama izquierda, de 9 cm, poco densa, bien delimitada y con pared calcificada. En la ecografía la masa tenía una alta densidad. La PAAF no fue concluyente. La RX de torax fue normal así como la analítica de rutina.

Como tratamiento quirúrgico, se realizó en primer lugar, una biopsia intraoperatoria, que es informada como tumor lipomatoso atípico. Se decide realizar una lumpectomía. El examen anatomopatológico de la pieza revela un liposarcoma bien diferenciado, con áreas de pa-

trón pleomórfico e infiltración focal de la cápsula periférica. Ante estos hallazgos se realizó en un segundo tiempo quirúrgico una mastectomía radical modificada, tipo Madden, con linfadenectomía axilar de los niveles 1 y 2. El estudio anatomopatológico de la pieza no reveló tumor residual ni afectación de los 22 ganglios aislados.

La evolución postoperatoria inmediata cursó sin complicaciones. A los 3 años de seguimiento no existe recidiva locoregional, ni metástasis a distancia.

ESTUDIO ANATOMOPATOLÓGICO

Hallazgos macroscópicos (fig. 2).

Pieza irregular adiposa en superficie de $8,5 \times 8 \times 3$ cm, con un óvalo cutáneo en un borde de $7 \times 1,7$ cm. En profundidad se observa una formación ovoide amarillenta, cubierta de cápsula fibrosa fina, de $8 \times 6,5 \times 5,5$ cm. A los cortes muestra apariencia de tejido adiposo maduro.

Hallazgos microscópicos (fig. 3)

En la tinción con hematoxilina-eosina se objetiva formación tumoral de estirpe adiposa que muestra marcada variación en el tamaño de sus células, en su mayoría con núcleos atípicos, frecuentemente bizarros y a veces multinucleadas. Se observan lipoblastos y muy ocasionalmente células "floret". El tumor está delimitado por cápsula fibrosa que en un punto aparece infiltrada por adipocitos atípicos en todo su espesor y en el tejido periférico. El diagnóstico anatomopatológico es de liposarcoma bien diferenciado con áreas de patrón pleomórfico e infiltración focal de la cápsula.

DISCUSIÓN

Los liposarcomas son tumores de partes blandas extremadamente raros en la mama. Sólo se han descrito en la literatura mundial unos 59 casos¹⁻¹¹. De éstos, 4 casos corresponden a la casuística nacional recogidos desde el año 1988^{6,7}. En tres casos publicados, el tumor fue bilateral⁴. Raramente afectan a varones. La edad de presentación es en la 4.^a-6.^a década de la vida. Como en nuestra enferma, el diagnóstico preoperatorio es difícil, ya que las lesiones aparecen como masas regulares, de bordes redondeados y lisos. El rápido crecimiento de las lesiones hacen sospechar malignidad, así como el tamaño, como en nuestro caso, llegando algunos otros a ocu-

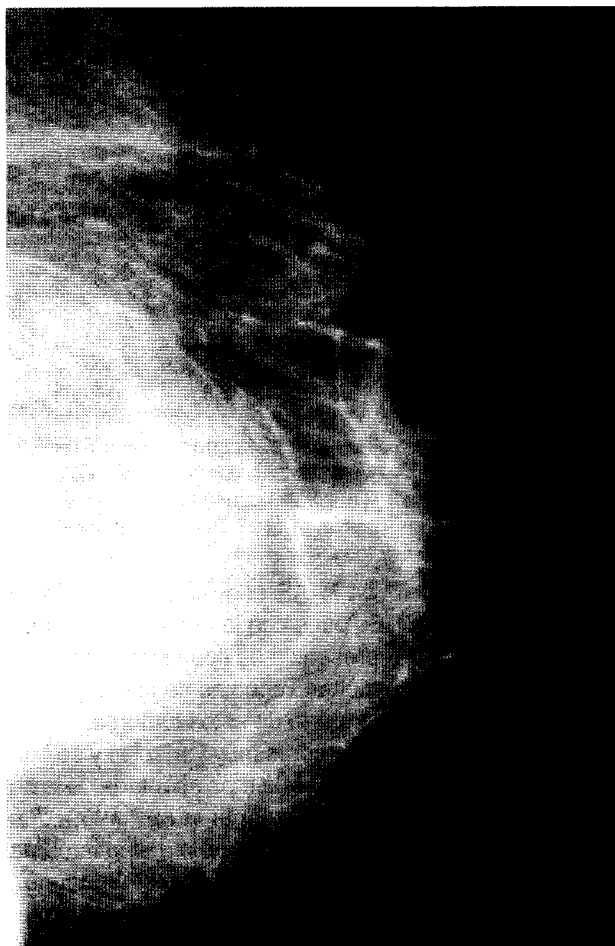

Fig. 1. Mamografía izquierda muestra masa de 9 cm.

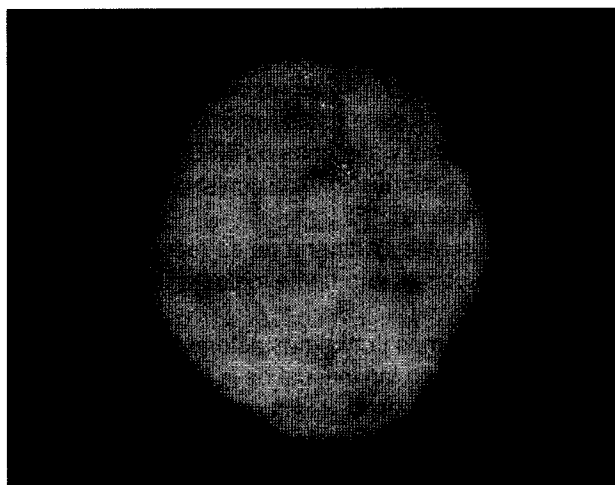


Fig. 2. Apariencia macroscópica. El tumor es elástico, bien delimitado y encapsulado.

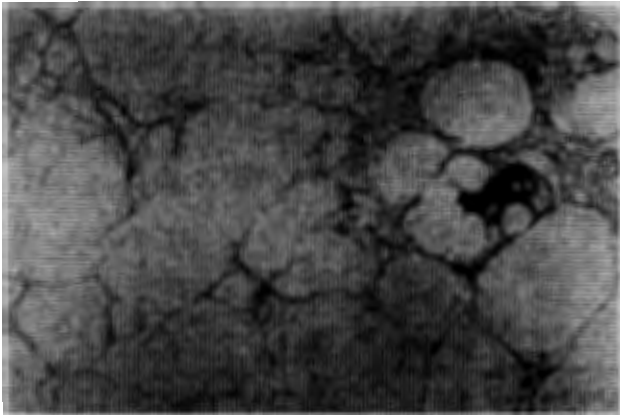


Fig. 3. Tinción hematoxilina-eosina. Apariencia microscópica. Lipoblastos pleomórficos característicos.

par la mama entera¹². La PAAF, puede ser en rarísimos casos diagnóstica^{5,13}. Es pues con la demostración anatomopatológica, de la presencia de lipoblastos (adipocitos inmaduros que contienen vacuolas de lípidos) como se diagnostican la mayor parte de estos tumores.

Histológicamente son tumores muy variables y se han sugerido varias clasificaciones; la más aceptada es la de World Health Organization (Enzinger et al)¹⁴ 1969, que divide a los liposarcomas en 5 subtipos: a) liposarcoma bien diferenciado; b) liposarcoma mixoide (embrionario); c) liposarcoma de células redondas; d) liposarcoma pleomórfico (pobremente diferenciado), y e) liposarcoma mixto o indiferenciado.

El tratamiento recomendado para el liposarcoma mamario parece ser la mastectomía total con radioterapia^{1,2}, aunque algunos autores propugnan que la escisión quirúrgica amplia del tumor es óptima en muchos casos^{4,12} y otros proponen si hay márgenes quirúrgicos negativos, manejo con cirugía conservadora más radioterapia postoperatoria a dosis tumoricida de 50 Gy en el resto de la mama y al menos de 60 Gy en el lecho tumoral⁹. Esta cirugía más limitada conlleva un mayor riesgo de recurrencia local¹⁰.

La disección axilar rutinaria no es recomendada, ya que los liposarcomas raramente metastatizan a ganglios regionales⁹.

Nosotros optamos por la mastectomía radical modificada, por el tamaño tan inusual de la lesión (de los liposarcomas descritos en la literatura, sólo 3 tienen un tamaño mayor de 5 cm^{1,15}) y dado que la extirpe tumoral reveló áreas de patrón pleomórfico (pobremente diferenciado) se realizó la disección axilar, para mayor control de la enfermedad locoregional.

El pronóstico del liposarcoma de la mama es difícil de predecir dado el escaso número de casos recogidos en la literatura. Según Gutman el tamaño menor de 5 cm es el factor pronóstico más importante⁹. Enzinger informa de una tasa de recurrencia local del 53 % para tumores mixtos y bien diferenciados, y del 85 % y 73 % para tumores de células redondas y pleomórficos respectivamente¹⁶. Para Copeland la tasa de recurrencia local es del 10 %¹².

El fallo local ocurre en un 60 % de los pacientes con márgenes quirúrgicos positivos que no recibieron radioterapia complementaria¹⁷. Las recidivas locales se controlan mejor con cirugía (cuando es posible) que con radioquimioterapia (el índice de respuesta es de sólo 38 %)⁹.

La frecuencia de metástasis hematógenas y linfáticas es del 1 al 3 % siendo el sarcoma mamario junto con el cistosarcoma phyllodes los que menos frecuentemente metastatizan a distancia.

RESUMEN

Los sarcomas de mama son raros, aparecen con una frecuencia de 1-3 % de todos los tumores mamarios malignos. El liposarcoma mamario supone el 3-24 % de estos sarcomas primarios.

Es un tumor de muy difícil diagnóstico preoperatorio ya que la PAAF es inconcluyente en casi todos los casos.

Los tratamientos propuestos son múltiples; desde escisión local, mastectomía simple, quimioterapia y radioterapia complementaria o tratamiento conservador más radioterapia. Los resultados de estos tratamientos son poco concluyentes por el escaso número de casos.

No así la linfadenectomía rutinaria que es innecesaria.

Aportamos el caso de un liposarcoma gigante mamario en una mujer de 65 años. La exploración, la mamografía y ecografía detectaron un tumor liso, redondeado y regular. La PAAF no fue concluyente.

El liposarcoma de mama es un tumor raro, de difícil diagnóstico, cuyo tratamiento no está claramente establecido.

BIBLIOGRAFÍA

1. Ciatto S, Bonardi R, Cataliotti L, Cardona G. Sarcomas of the breast: a multicenter series of 70 cases. *Neoplasma* 1992;39(6):375-9.
2. Kanemoto K, Nakamura T, Matsuyama S, Masaaki Arai, Muratani M. Liposarcoma of the breast, Review of the literature and a report of a case. *Japanese Journal of Surgery* 1981;11(5):381-4.

3. Weiss SW. Liposarcoma: An update. *Verh. Dtsch. Ges. Path.* 1998;82:67-74.
4. Vivian JB, Tan EGC, Frayne JR, Waters ED. Bilateral liposarcoma of the breast. *Aust N Z Surg* 1993;63:685-59.
5. Foust R, Berry III A, Moinuddin S. Fine needle Aspiration cytology of liposarcoma of the breast. A case report. *Acta Cytologica.* 1994;38(6):957-60
6. Martínez Castro RM, Iosa JL, Maestu I, Pérez N, Baltasar A. Sarcomas primarios de mama: casuística nacional. *Cir Esp* 2001;69(4):362-5.
7. Vázquez Ruiz J, Ruiz Taboada J, Ferri Candela ML, Mera Velasco S, Aranda López FI, López Espejo JB. Liposarcoma de mama: aportación de dos nuevos casos y revisión de la bibliografía. *Cir Esp* 1996;59:523-6.
8. Mc Gowan TS, Cummings BJ, O'Sullivan B, Catton CN, Miller N, Panzarella T. *Int J Radiat Phys* 2000;46(2):383-90.
9. Gutman H, Pollock RE, Ross MI, Benjamin RS, Johnston DA, Janjan NA, Romsdahl MM. Sarcoma of the breast: Implications for extent of therapy. *Surgery* 1994;116:505-9.
10. Pollard SG, Marks PV, Temple LN, Thompson HH. Breast sarcoma. A Clinicopathologic review of 25 cases. *Cancer* 1990;66:941-4.
11. Tunon de Lara C, Roussillon E, Rivel J, Maugey-Laulom B, Alfonso AL, Horovitz J. Liposarcoma of the breast. A case report. *J Gynecol Obstet Biol Reprod.* 1998;27(2):201-4.
12. Bland K, Copeland E III. The breast. Comprehensive management of benign and malignant diseases, 2nd ed. Saunders Company. 1998;310-1.
13. Lee WY, Cheng L, Chang TW. Fine needle aspiration cytology of malignant phyllodes tumor with liposarcomatous stroma of the breast. A case report. *Acta Cytol* 1998;42(2):391-5.
14. Enzinger. Histological typing of soft tissue tumors. International Histological Classification of tumors. GENEVE: WHO. 1969.
15. Mazaki T, Tanak T, Suenaga Y, Tomioka K, Takayama T. Liposarcoma of the breast: A case report and review of the literature. *Int Surg* 2002;87(3):164-70.
16. Enzinger FM, Winslow DJ. Liposarcoma. A study of 103 cases. *Virchows. Arch Path Anat* 1962;335:367-88.
17. Gutman H, Benjamin RS, Allen P, Romsdahl MM, Ross MI, Pollock RE, et al. Role of radiotherapy in sarcoma of the breast, a retrospective review of the M.D. Anderson experience. *Radiotherand Oncol* 1999;52(2):173-8.