

A. Fortuño-Mar*,****,
M. I. Moreu*,
X. Encinas**,
I. Castells***,
M. J. Bengoetxea***

Hidradenoma de células claras de localización mamaria

Clear cell hidradenoma of the breast

*Servicio de Anatomía Patológica.
**Servicio de Cirugía.
***Servicio de Radiología.
Hospital-Residència
Sant Camil. Sant Pere de Ribes.
Barcelona.
****Facultat de Medicina.
Universitat Rovira i Virgili.
Reus (Tarragona).

Correspondencia:
A. Fortuño-Mar.
Unitat d'Anatomia Patològica.
Facultat de Medicina i Ciències
de la Salut.
Sant Llorenç, 21.
43201 Reus (Tarragona).
E-mail: afm@fmcs.urv.es

SUMMARY

We present the case of an 89 year-old woman with a clear cell hidradenoma of the breast simulating primary carcinoma. This is a skin appendage tumour of eccrine sweat gland origin, which only a small number of cases have been reported. So, we describe the clinical aspects and cytomorphological and histopathological features. These data, and the literature reviewed, led us to consider that clear cell hidradenoma should be included in the differential diagnosis of breast tumours, especially when the neoplasm is ulcerated.

Palabras clave

Hidradenoma de células claras, Mama, Tumores de glándulas sudoríparas.

Key words

Clear cell hidradenoma, Breast, Eccrine sweat gland tumor.

INTRODUCCIÓN

El hidradenoma de células claras es un tumor generalmente benigno derivado de las glándulas sudoríparas ecrinas.¹ Esta neoplasia ha recibido diferentes denominaciones, entre las cuales destacan los términos de hidradenoma nodular, hidradenoma solidoquistico, hidradenoma ecrino o acrospiroma ecrino. Su localización en la mama es excepcional y ha sido escasamente descrita en la literatura mundial.²⁻⁵

Debido a su presentación en forma de nódulo superficial, a veces ulcerado, plantea problemas de diagnóstico diferencial con el carcinoma primario de mama, sobre todo a nivel clínico, ya que su histología es muy característica.⁶

Dada la escasa incidencia de estos tumores queremos realizar nuestra aportación a la literatura presentando el caso clínico de una paciente con hidradenoma de células claras de mama diagnosticada y tratada en nuestro hospital.

CASO CLÍNICO

Se trataba de una mujer de 89 años, con antecedentes de litiasis renal, fractura de fémur y demencia

senil, que presentaba una tumoración palpable y ulcerada en unión de cuadrantes superiores de mama derecha de varios meses de evolución. Mamográficamente se correspondía con un nódulo oval, denso, bien delimitado (Fig. 1). Se practicó estudio ecográfico que demostró una lesión nodular de 2,8 × 2,6 cm con componente quístico, de paredes gruesas y marmelonadas, que planteó diagnóstico diferencial entre un quiste simple complicado y una neoformación papilar, por lo que se puncionó para posterior estudio citológico.

Las extensiones, moderadamente celulares, estaban constituidas por grupos cohesivos de células de citoplasma poligonal y claro con núcleo central de cromatina fina, fragmentos de estroma denso y algunos histiocitos multinucleados. El diagnóstico citológico fue de benignidad, pero debido a la discordancia clinicocitológica se recomendó estudio histopatológico.

Se practicó tumorectomía que incluía un huso de piel de 7 × 3 cm, con una tumoración de 1,7 × 1,5 × 1,5 cm, sólida, ulcerada en superficie, de coloración blanquecina y aspecto granular, de bordes aparentemente infiltrantes, con un área periférica quística y un collarete amarillento peritumoral.

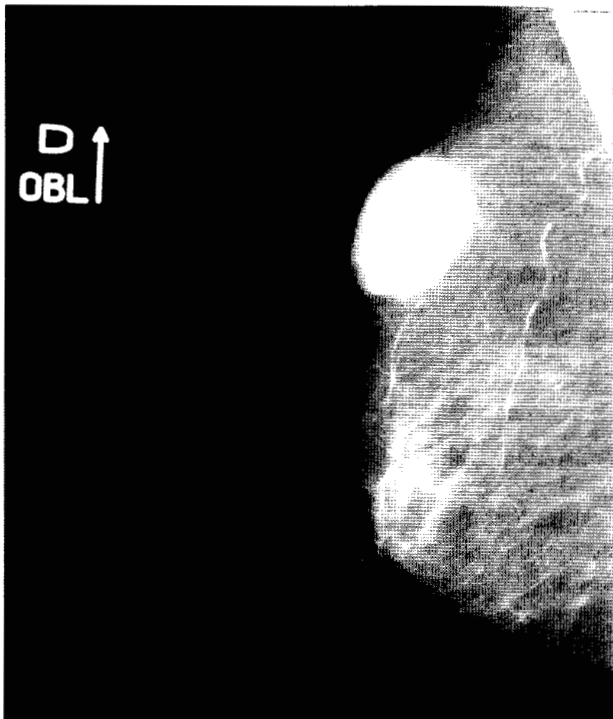

Fig. 1. Mamografía: nódulo oval, denso y bien delimitado.

Microscópicamente se trataba de una tumoración relacionada con la epidermis (Fig. 2), con un área quística, rodeada de una marcada reacción inflamatoria gigantomatosa y xantomatosa con abundantes cristales de colesterol. Las áreas sólidas estaban constituidas por dos tipos celulares epiteliales diferentes: unas células de menor tamaño, con citoplasma denso, muy escaso, y otras de mayor tamaño, con citoplasma poligonal, abundante y claro (Fig. 3), positivo a la tinción de PAS. Llamaba la atención la existencia de un estroma denso, marcadamente hialinizado, eosinófilo y focos de diferenciación ductular. Las tinciones de inmunohistoquímica mostraron intensa positividad para la citoqueratina en las células epiteliales de menor tamaño y débil positividad en las células claras. Las tinciones de vimentina, S-100 y actina fueron negativas.

Tras la cirugía la paciente evolucionó de forma satisfactoria y no ha presentado recidivas cutáneas en los 15 meses posteriores.

DISCUSIÓN

El hidradenoma de células claras, también conocido como hidradenoma nodular, hidradenoma sólido-

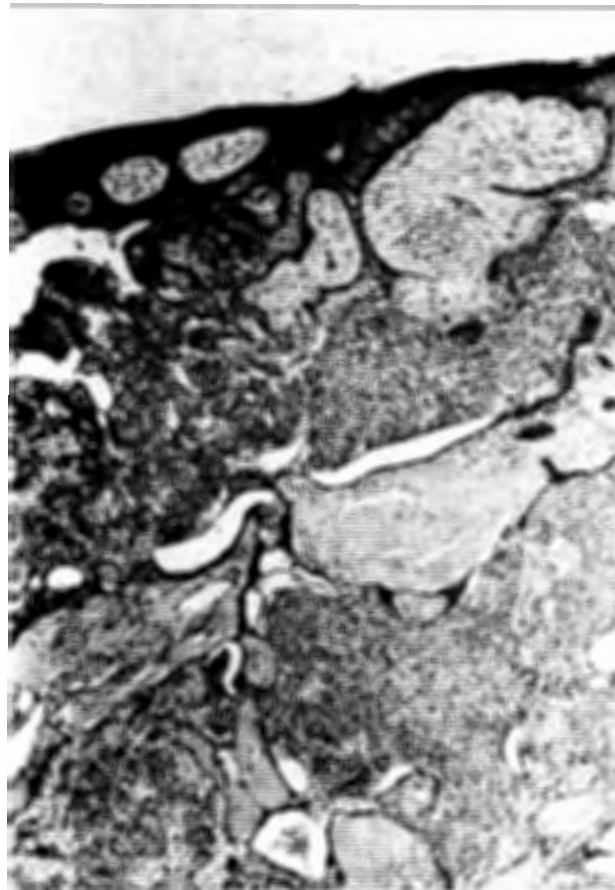


Fig. 2. Hidradenoma de células claras: sección histológica que demuestra su relación con la epidermis. (H&E, 40x.)

quístico, hidradenoma ecino o acrospiroma ecino, es un tumor derivado de las glándulas sudoríparas ecinas, localizado más frecuentemente en cabeza y tronco.⁷ Su presentación clínica más habitual es en forma de nódulo solitario, intradérmico, recubierto de piel normal, aunque ocasionalmente puede mostrar ulceración en superficie y drenaje espontáneo de material serohemático.¹

Su localización en la mama es excepcional y únicamente se han descrito 12 casos en la literatura mundial. Una revisión reciente² ha demostrado su predilección por el sexo femenino (75%) con una media de edad de 50,3 años (DE: 14,6) y un tamaño medio de 2,8 cm (DE: 1,7), siendo más frecuente en la mama izquierda y sobre todo próximo al pezón o región subareolar. Debido a su escasa incidencia en esta localización y a su forma de presentación como

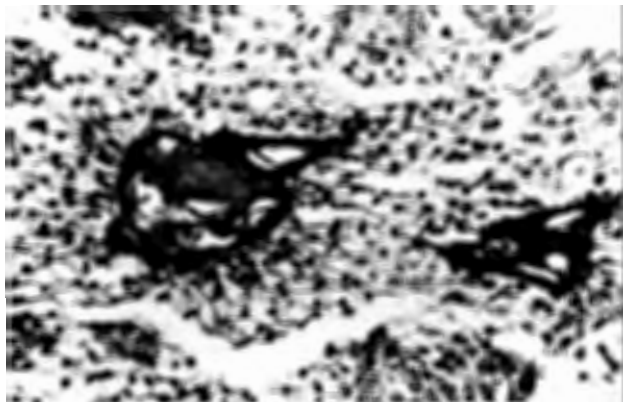


Fig. 3. Hidradenoma de células claras: área de diferenciación de células claras y estroma hialinizado. (PAS-diasstasa, 250x.)

nódulo palpable ulcerado puede dar lugar a un diagnóstico clínico de sospecha de carcinoma primario mamario como ocurrió en nuestro caso. Además desde el punto de vista citológico sus características no permiten confirmar la malignidad de la lesión ni su origen primario debido sobre todo a la escasa experiencia en estos tumores cutáneos.^{5,7-9}

Aunque su origen en las glándulas sudoríparas ecrinas parece demostrado por la presencia de enzimas de tipo ecrino y por sus características ultraestructurales e inmunohistoquímicas,¹⁰ también puede tener diferenciación apocrina,¹¹ aunque en el presente caso no evidenciamos secreción por decapitación. En la mama se han descrito dos orígenes diferentes,² uno derivado de los anejos cutáneos y el otro derivado de los propios conductos mamarios, ya que, como es bien sabido, la mama es una glándula sudorípara modificada,¹² lo cual complica, si cabe, el diagnóstico histopatológico de esta tumoración. En nuestro caso la evidencia de un íntimo contacto con la epidermis permitió su filiación como tumor primario cutáneo.

Desde el punto de vista histopatológico el hidradenoma de células claras presenta una morfología muy característica,¹ con presencia de células epiteliales cuboidales, pequeñas con ocasional diferenciación ductular, un estroma denso, muy hialinizado y áreas de diferenciación en células claras. No obstante, si los cambios de células claras son muy prominentes, debe plantearse el diagnóstico diferencial con lesiones metastásicas de piel, sobre todo con el carcinoma de células renales, que presenta una mayor vascularización y atipia celular.

En general se admite que es un tumor benigno, aunque puede recidivar si su extirpación no es completa.¹⁰ Aunque existe la variante maligna del hidradenoma de células claras,^{13,14} la mayoría de estos tumores se originan de novo y sólo se han descrito cinco casos asociados a hidradenomas benignos de larga evolución.¹⁵

En definitiva, los tumores cutáneos primarios y sobre todo el hidradenoma de células claras deben ser tenidos en cuenta en el diagnóstico diferencial de los tumores de mama, especialmente cuando existe ulceración.

AGRADECIMIENTOS

Agradecemos a Isabel Cararach y a Juan Da Silva su inestimable ayuda técnica en la realización de este trabajo.

RESUMEN

Presentamos el caso de una mujer de 89 años de edad con un hidradenoma de células claras de mama que simuló un carcinoma primario. Se trata de un tumor de anejos cutáneos originado en las glándulas sudoríparas ecrinas, con un escaso número de casos publicados. Por ello describimos los aspectos clínicos y los hallazgos citomorfológicos e histopatológicos. Estos datos, junto con la literatura revisada, nos llevan a considerar que el hidradenoma de células claras debe ser incluido en el diagnóstico diferencial de los tumores mamarios, especialmente cuando esta neoplasia está ulcerada.

REFERENCIAS

1. Murphy GF, Elder DE. Atlas of tumor pathology. non-melanocytic tumors of the skin. Third series. Fascicle 1. Washington DC: Armed Forces Institute of Pathology; 1990.
2. Domoto H, Terahata S, Sato K, Tamai S. Nodular hidradenoma of the breast: report of two cases with literature review. *Pathol Int* 1998;48:907-11.
3. Finck FM, Schwinn CP, Keasby LE. Clear cell hidradenoma of the breast. *Cancer* 1968;22:125-35.
4. Hertel BF, Zaloudek C, Kempson RL. Breast adenomas. *Cancer* 1976;37:2891-905.
5. Kumar N, Verma K. Clear cell hidradenoma simulating breast carcinoma: a diagnostic pitfall in fine-needle aspiration of the breast. *Diagn Cytopathol* 1996;15:70-2.
6. Illie B. Neoplasms in skin and subcutis over the breast, simulating breast neoplasms: case reports and literature review. *J Surg Oncol* 1986;31:191-8.

7. Mannion E, McLaren K, Al-Nafussi I. Cytological features of a cystic nodular hidradenoma: potential pitfalls in diagnosis. *Cytopathology* 1995;6:100-3.
8. Layfield LJ, Mooney E. Fine needle aspiration cytology of poroid hidradenoma. *Acta Cytol* 1998;42:1064-6.
9. Gottschalk-Sabag S, Glick T. Fine-needle aspiration of nodular hidradenoma: a case report. *Diagn Cytopathol* 1996;15:395-7.
10. Stratigos AJ, Olbricht S, Kwan TH, Bowers KE. Nodular hidradenoma: a report of three cases and review of the literature. *Dermatol Surg* 1998;24:387-91.
11. Abenosa P, Ackerman AB. Neoplasms with eccrine differentiation. London: Lea & Feiber; 1990.
12. Pfeifer JD, Barr RJ, Wick MR. Ectopic breast tissue and breast-like sweat gland metaplasias: an overlapping spectrum of lesions. *J Cutan Pathol* 1999;26:190-6.
13. Ray R, Dey P. Fine needle aspiration cytology of malignant hidradenoma. *Acta Cytol* 1993;37:842-3.
14. Cyrlak D, Barr RJ, Wile AG. Malignant eccrine acrospiroma of the breast. *Int J Dermatol* 1995;34:271-3.
15. Lim SC, Lee MJ, Lee MS, Kee KH, Suh CH. Giant hidradenocarcinoma: a report of malignant transformation from nodular hidradenoma. *Pathol Int* 1998;48:818-23.

Ahora le gustará el doble

PROMOCIÓN 2X1

Suscribase a una revista y le enviamos gratuitamente la colección completa del año anterior

91 402 12 12 - 93 253 02 00

MASSON EDITORIAL GARRIGÓ

ENFERMEDADES DIGESTIVAS

ORL