

Síndrome de Peutz-Jeghers y tumores de mama

J. Olsina Pavia*,
J. Pradell**,
J. Nadal***,
S. Castillo****,
J. J. Olsina Kissler****

Universidad Autónoma de Barcelona.
Facultad de Medicina. Hospital
General del Valle de Hebrón.
Seguridad Social de Barcelona.

* Jefe de Servicio.
** Médico Adjunto.
*** Médico Residente.
**** Médico Asistente.

Correspondencia: J. Olsina Pavia.
Prof. Facultad Autónoma Medicina.
Jefe Servicio de Cirugía Ciudad
Sanitaria.
Avda. Dr. Andreu, 45. o Avda.
Tibidabo, 45-Torre. Tel. 417 02 01.
08022 Barcelona.

SUMMARY

Over the last few years, an increase—as revealed by reports in the literature—in breast and genital neoplasias associated with Peutz-Jeghers Syndrome, this being part of the clinical picture of hereditary multiple polyposis, is being observed.

On occasion of a case of Peutz-Jeghers Syndrome associated with breast carcinoma which presented to us, a literature review of the association of both conditions is carried out. Their possible genetic origin, age at presentation, bilateral occurrence and histological type of tumors, are discussed. Classifications of ovary tumors and their association with Peutz-Jeghers Syndrome are reviewed.

Therefore, a high degree of active vigilance employing all currently available detection methods is warranted in these patients because of their higher incidence of breast and genital neoplasias.

Key words

Peutz-Jeghers Syndrome, Hereditary familial polyposis, Breast tumors.

Palabras clave

Síndrome de Peutz-Jeghers, Poliposis familiares hereditarias, Tumores de mama.

INTRODUCCION

El síndrome de Peutz-Jeghers (SPJ) es una enfermedad de transmisión hereditaria ligado a un gen autosómico dominante de expresividad variable (disociación entre la lentiginosis y poliposis), de elevada penetración (50% de posibilidad de afectación en los hijos) e independiente del tipo étnico. Se caracteriza por la asociación de hamartomas, formaciones poliposas, asentadas en el tramo digestivo, con predominio en el intestino delgado y de una lentiginosis mucocutánea, formada por la pigmentación melánica, con localización preferente en las mucosas labial y bucal, en zonas periorificiales (boca, nariz, ano), en los dedos de las extremidades y planta del pie.

Forma parte del cuadro general sindrómico de las poliposis múltiples hereditarias (tabla I), algunas con elevado grado de transformación maligna de los pólipos situados en el plano digestivo (poliposis familiar hereditaria, síndrome de Gardner), otros con mínima incidencia de degeneración (pólipos juveniles, síndrome de

Cronkhite-Canadá), siendo el síndrome de Peutz-Jeghers una forma intermedia dentro del cuadro general de poliposis.

La mayor incidencia en SPJ de tumoraciones extradi-gestivas, en todas las publicaciones de los últimos años (tabla II) un estudio en el seguimiento de los componentes de diversas familias afectadas del SPJ durante 20-25 años, en algunos de ellos, llegando a la cuarta generación, nos han informado del creciente riesgo de aparición de neoplasias mamarias, de origen ginecológico y de otros órganos (pulmón, tiroides, páncreas, testículo). Nuestro estudio se basa sobre la asociación con las neoplasias mamarias.

CASO CLINICO

M. P. L., mujer de 24 años de edad, soltera, cuya patología comienza a la temprana edad de 7 años (1970), a raíz de un cuadro hemorrágico agudo, con hematemesis por ulceración de pólipos gástricos y duodenales

TABLA I
SINDROMES POLIPOSIS MULTIPLES HEREDITARIAS ASOCIADAS CON INCIDENCIA DE CARCINOMA

Síndrome	Anat. patol.	Situación	Manifestaciones extraabdominales	Potencia maligno
Poliposis famil.	Adenoma	Colon	No	Sup. 95 %, carc. colorect.
Sind. Gardners	Adenoma	Colon/ileon	Osteomas T. partes blandas	Sup. 95 %, carc. colorect.
Sind. de Tuorcot S. Peutz Jeghers	Adenomas Hamartomas	Colon Intest. delgado, estómago, colon	Gliomas Pigmentación cután. mucosa	Car. colorrect. 3-5 % carcinom. gastro-intest.
Polip. juvenil cólica Sind. Cronkhite Canadá	Pólipos juven. Pólipos juven.	Colon Estómago, intest. delg., colon	Malformaciones Alopecia, onicodistrof., hiperpigmentación, malabsorción	No No

sangrantes. Se aprecian unas manchas en la mucosa labial, bucal y priorificales (fig. 1). Se interviene reseccando unos pólipos gástricos. A partir de este episodio es diagnosticada de SPJ y se realiza un estudio familiar que es negativo.

En 1977 se repite el episodio de HDA por pólipo gástrico sangrante que remitió con tratamiento medicosustitutivo. En diciembre del mismo año requiere ingreso en clínica por crisis suboclusivas que se resuelven espontáneamente (fig. 2).

En marzo de 1978, cuadro oclusivo por invaginación yeyuno-yeyunal que requirió desinvaginación y resección segmentaria. Se resecan numerosos pólipos gastroduodenales y yeyunales (fig. 3).

En febrero de 1979, episodio suboclusivo, que repite nuevamente en marzo, que obligó a tratamiento quirúrgico, objetivándose invaginación yeyuno-yeyunal a unos 20 cm del ángulo de Treitz, con desinvaginación y resección segmentaria, repitiendo el mismo año una crisis suboclusiva autolimitada.



Fig. 1. Lentiginosis localizada en la mucosa labial y bucal.

TABLA II
FRECUENCIA DE NEOPLASIAS MALIGNAS EN GRUPOS DE PACIENTES AFECTOS DE S. PEUTZ JEGHERS

Grupos autor.	N.º pac.	Núm. con cáncer	
		G. I. (%)	E. I. (%)
Dozois, 1969	326	11- 3	
Utsunomiya, 1975	102	13-13	11-11
Linos, 1981	48	1- 2	8-17
Giardiello, 1987	31	4-12	11-35

En octubre de 1980, cuadro de anemia crónica ferropénica que requirió transfusión sanguínea y tratamiento médico coadyuvante.

En marzo de 1981, cuadro oclusivo por invaginación yeyuno-yeyunal que requiere tratamiento quirúrgico, procediéndose a desinvaginación, enterotomía y resección de pólipo hamartomatoso de 2 x 3 cm. Se realiza a

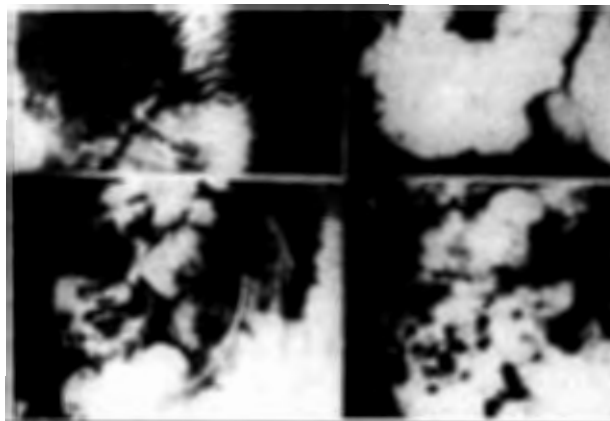


Fig. 2. Tránsito baritado intestinal en la que se aprecian numerosos pólipos.

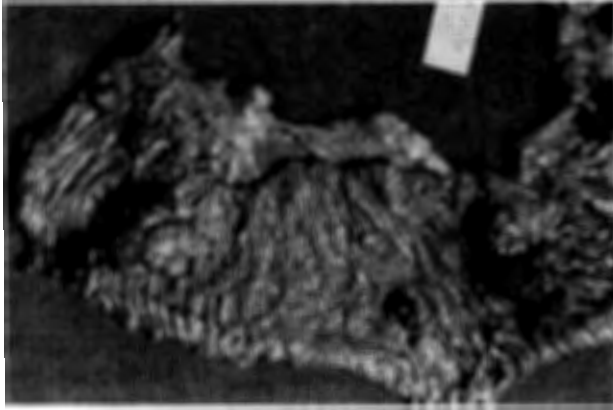

Fig. 3. Resección segmentaria de yeyuno con imágenes de lesión de la mucosa yeyunal y de varios hamartomas.

su vez intervención de Noble para prevenir la formación de adherencias.

En septiembre de 1983, en un control de dispensario, se descubre un nódulo tiroideo izquierdo, por lo que se hizo un estudio mediante gammagrafía tiroidea, con el diagnóstico de nódulo frío tiroideo, resto de tiroides normofuncionales. Nuevo cuadro de anemia aguda que requirió tratamiento sustitutivo.

En septiembre de 1985 se diagnostica de N de mama izquierda que ocupa los dos cuadrantes internos. Se practica mastectomía simple con vaciado axilar según técnica de Patey. En el acto quirúrgico se realiza hemitiroidectomía izquierda. Anatomía patológica de la mama: carcinoma intraductal infiltrante. Invasión de 9 de 15 adenopatías axilares (fig. 4).

Anatomía patológica de hemitiroides: adenoma foliular tiroideo. Es tratada con radioterapia tangencial con una dosis total de 6.000 rads.

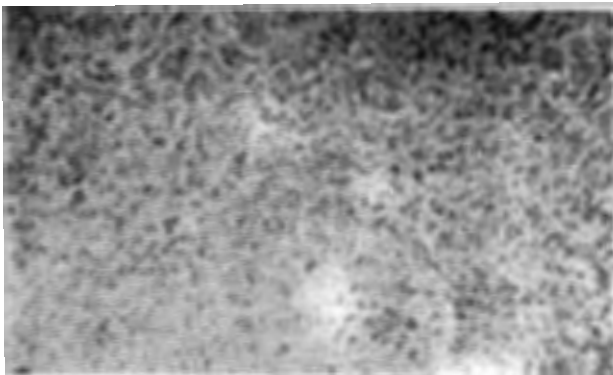


Fig. 4. Tejido glandular con gran densidad celular. Las células son marcadamente basófilas con núcleo grande y signos de atipia, sugestivos de neoplasia sólida (departamento de anatomía patológica, doctor Moragas).

Tratamiento de citostáticos: 3 ciclos de adriamicina y genoxal, seguido a los tres meses de un nuevo ciclo con genoxal, 5 FU y metotraxate.

En octubre de 1986, nuevo episodio de HDA que requirió resección endoscópica de un pólipo sangrante. Ultimo control en abril del presente año con motivo de crisis suboclusivas.

DISCUSION

Son numerosas las publicaciones aparecidas en la literatura mundial sobre el SPJ desde que el año 1921 el holandés Peutz¹ y posteriormente en 1949 Jeghers,² publicaron los primeros casos del síndrome que lleva sus nombres. Trabajos de Dozois,³ Utsunomiya⁴ y Linos⁵ recogen algunos centenares de casos, pero son, a nuestro entender, las publicaciones del seguimiento de las familias afectadas del SPJ las que nos muestran las características autosómicas dominantes, las complicaciones y variantes procedentes de las mismas.

De forma breve señalaremos las características del síndrome, que se definen por la presencia de las típicas manchas melánicas, que catalogan visualmente al síndrome, formadas por máculas negras-azuladas o pardas en la piel y mucosa de los labios, cavidad bucal y que algunas de ellas se borran con el tiempo. Es obligado el diferenciarlas de otras afecciones como la enfermedad de Addison o de ciertas sustancias que pueden modificar el aspecto de la mucosa bucal como el bismuto, plomo, plata o mercurio. Su asiento preferente son los labios, mejillas y alrededores de los orificios naturales (nariz, boca y ano) en las manos y las plantas de los pies.

La otra característica ligada al SPJ es la presencia de pólipos, hamartomas compuestos por un estroma ramificado y complejo con células epiteliales y glandulares que incluyen células calciformes y de Paneth, junto con bandas diseminadas del músculo liso. La mayoría de autores coinciden que la degeneración celular en el SPJ está ligada a la presencia de pólipos o adenomas coincidiendo con los hamartomas y para ello se basan en el mayor índice de transformación maligna en el estómago, duodeno y colon y menor en el intestino delgado, cuando cuantitativamente el número de los hamartomas es a la inversa. Dormandi⁶ postuló que la malignidad puede depender de una característica dominante genética. La sintomatología que viene centrada por el síndrome y son las complicaciones (hemorragia, prolapso, invaginación y necrosis) los causantes de

los diversos cuadros que aparecen a lo largo de la vida de estos pacientes. La transformación maligna de los pólipos del tubo digestivo está descrita desde los primeros trabajos y en estudios estadísticos importantes se comprueba la mayor localización en órganos como estómago y colon. Un dato importante es que las cifras de transformación maligna de los pólipos gastrointestinales que caracterizan al SPJ permanecen prácticamente inalterables, con oscilaciones que varían de un 3 a un 5 por 100, cifra que sobrepasa la incidencia tumoral en la población normal. Estudios realizados por el programa SEER del Instituto Nacional del cáncer y el Centro Oncológico J. Hopkins Universidad y el departamento de bioestadística,⁷ demuestran una incidencia muy importante de neoplasias sobre 31 pacientes afectados de SPJ, de los cuales 15 se asociaron a neoplasias digestivas y extradigestivas. Todas ellas aparecieron después de haber sido diagnosticadas de SPJ y a lo largo de un seguimiento entre 15 y 21 años. Se compara esta incidencia con la de una población normal compuesta por 622 personas (tabla III), de ellas 314 eran varones y 308 hembras y en edades que se dividen por encima y debajo de los 40 años. La probabilidad de cáncer en una población normal es de 0,0001 por año. El ratio, que es la medida o proporción entre las neoplasias diagnosticadas o reales y las expresadas según cifras de una población normal, es de 18, lo que indica que la incidencia en este grupo de pacientes

afectos de SPJ es de 18 veces mayor que en una población normal.

Uno de los mayores índices de incidencia en familias estudiadas afectas de SPJ coincide con los tumores de mama y de órganos genitales y, a su vez, hay una coincidencia en estos 2 tipos de localización. En una revisión realizada no exhaustiva de los diversos trabajos publicados sobre la asociación de SPJ y tumores de mama se recogen los datos de 21 casos (tabla IV).

Merece comentario que a la incidencia propia de aparición de tumoraciones extradigestivas ligado a un gen autosómico dependiente del SPJ se deba añadir el factor herencia, con mayores posibilidades cuanto más cercano es el familiar, a tener en cuenta porque estas series tienen un valor real cuando se estudian grupos de familias. Según Anderson^{8,9} la herencia materna es un factor mucho más fuerte para la hija, que si proviene de una hermana. La aparición antes de los 35 años es otro dato de predominio del factor herencia que disminuye con la edad y con la segunda generación. En la gráfica se comprueba que la edad de las pacientes está comprendida entre los 18 y los 71 años. Hay un predominio absoluto del sexo femenino, teniendo en cuenta que, según las leyes mendelianas, correspondería al varón un tanto por ciento de tumoraciones mamarias. El tipo de tumor está compuesto de: 6 casos de tumoraciones benignas que representan el 29% (tabla V), compuesta por 3 casos de fibroadenomas, una enfer-

TABLA III

RATIO DE CASOS DE CANCERES OBSERVADOS Y ESPERADOS EN UN ESTUDIO DE POBLACION SEGUN GRUPO DE EDAD Y SEXO

Grupos por edad	Probabilidad anual cáncer	Personas años	Casos de cáncer observados-esperados		Ratio D/E
			DX	EX	
0-9	0,0001	68	0	0,01	
10-19	0,0003	138	0	0,04	
20-29	0,0005	152	1	0,06	
30-39	0,0010	130	1	0,12	
40-49	0,0027	79	5	0,10	
50-59	0,0063	42	4	0,27	
60-69	0,0120	14	3	0,14	
70-79	0,0123	1	1	0,01	
80-89	0,0213	0	0	0,00	
Hombres		314	7	0,32	22
Mujeres		308	8	0,50	16
Superior 40 años		135	14	0,62	23
Inferior 40 años		487	1	0,21	5
TOTAL		N = 622	D = 15	E = 15	E = 18

Gráfica de Giardiello y cols. New Engl. J. Med. 1987.

TABLA IV

Caso n.º	Autor	Edad/sexo	Tipo de tumor
1	Hutchinson ²⁷ (1988)	52/F	Carcinoma
2	Humphries ²⁸ (1966)	38/F	Fibroadenoma
3	Staley ²⁹ (1957)	18/F	Fibroadenoma
4	Burdick ³⁰ (1963)	19/F	Fibroadenoma
5	Dozois ³¹ (1969)	49/F	Carcinoma ductal bilateral
6	Dozois (1969)	39/F	Displasia fibroquística izq.
7	Dozois (1969)	39/F	Carcinoma intraductal der.
8	Besson ³² (1978)	45/F	Carcinoma ductal bilat.
9	Gloor ³³ (1978)	39/F	Carcinoma ductal bilat.
10	Riley ³⁴ (1980)	41/F	Carcinoma ductal bilat.
11	Trau ³⁵ (1980)	23/F	Carcinoma ductal bilat.
12	Linos ⁵ (1981)		Carcinoma ductal
13	Burdick ³⁶ (1982)	57/F	Carcinoma ductal
14	Burdick (1982)	36/F	Carcinoma lobulillar en fibroadenoma
15	Lehur ³⁷ (1982)	32/F	Carcinoma ductal
16	Lehur (1982)	34/F	Carcinoma papilar
17	Soderstrom ³⁸	71/F	Papiloma intraductal y metaplasia escamosa
18	Voigt ³⁹	26/F	Papiloma intraductal y metaplasia escamosa
19	Giardiello ⁷ (1987)	56/F	Carcinoma ductal
20	Giardiello (1987)	41/F	Carcinoma ductal
21	El autor	42/F	Carcinoma ductal

medad fibroquística y 2 casos de papiloma intraductal con metaplasia escamosa, afección catalogada de premaligna. Los 15 casos restantes, que representan el 71 %, se tratan de neoplasias mamarias cuyo dictamen histológico corresponde a carcinomas ductal infiltrantes en 14 de ellas y tan sólo un caso de neoplasia lobular. Es un dato significativo que 7 correspondan a cánceres bilaterales (46,5%) sincrónicos o simultáneos, siendo menor el número de cánceres tardíos o metacrónicos. La frecuencia en estadísticas importantes como la de Slack¹⁰ (1973) sobre un estudio de 2.374 pacientes afectadas de N de mama la bilateralidad se presentó en 52 casos, lo que representa 1,9%.

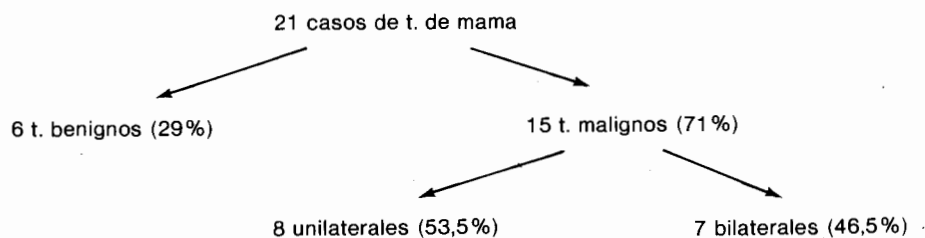
Estadísticas importantes como la de Haagensen¹¹ (1971) nos dan cifras superiores y en el conjunto de las

mismas cifras son tan dispersas^{12,13,15} como entre el 1,9% y el 21 %, según Leis¹⁵ la simultaneidad difiere entre el 0,2 y el 2 %, apareciendo de forma tardía alrededor de un 7%. Es conocida la mayor posibilidad de desarrollo bilateral en las neoplasias de estirpe lobular, lo que contrasta con la cifra estadística de la gráfica en que un solo caso es de estirpe lobular y a su vez desarrollada sobre un fibroadenoma,¹⁶ de cuyos casos sólo hay 20 en la bibliografía mundial.

La posibilidad de bilateralización de este tipo histológico originó la recomendación de la biopsia bilateral a autores como Urban.¹⁷ A partir de 1980 varios trabajos señalan la posibilidad de bilateralización en los carcinomas infiltrantes de mama. En casi todos los trabajos que hablan del factor herencia en ciertos grupos fami-

TABLA V

T. MAMA EN EL SINDROME DE PEUTZ-JEGHERS



liares comentan el número cuantitativamente elevado de cánceres bilaterales. Según Lemon,^{18,19} e insistiendo sobre los hallazgos hereditarios, expresa la teoría de la influencia genética sobre los estrógenos; mutación que reduce la hidrolización de la estrona y del 17 β estradiol y, como consecuencia, la cifra de estriol, protector del cáncer de mama. Volveremos a insistir sobre esta posibilidad al exponer la frecuente asociación del cáncer de mama y de tumores germinativos ováricos coincidentes con el SPJ.²⁰ La mayoría de publicaciones hacen hincapié en la asociación con tumores de origen mesenquimal o embrionario. Estos tumores, que se dividen en: tumor de granulosa, tumor de células tecales, ginandroblastomas, tumor de las células de Leidig y tumor de las células lipoides. El primer grupo que procede de la granulosa es el más frecuente, representa el 5-10% de las neoplasias ováricas. Dos son las formas histológicas de dichos tumores, folicular con estructura semejante a los folículos primarios, pero con ausencia de ovocito en su interior, con células atípicas; la segunda es la cilindromatosa, con células semejantes a la anterior pero agrupadas en forma de cordones en cuyo citoplasma aparecen granulaciones; tienen como característica clínica en presentarse en mujeres jóvenes, menores de 30 años, el 95% unilaterales. Son tumores feminizantes, más sintomáticos cuanto menor es la paciente. En la mujer adulta, fértil, va acompañada de metrorragias y en la menopausia reaparición de la regla. Scully²⁴ introdujo el término «sex cord tumor with annular tubules (SCTAT)» para referirse a esos tumores que, con frecuencia, se confunden con los de las células de la granulosa. Entre los diversos trabajos publicados sobre SPJ y SCTAT se manejan cifras de un 14%. En los 21 casos iban asociados a cordomas. Es de señalar que en estos 4 casos uno corresponde a un tumor benigno y los 3 restantes a neoplasias bilaterales de mama, que representan el 42%, de la asociación de neoplasia bilateral de mama y de SCTAT en el SPJ. Otras asociaciones de las N de mama han sido con 3 neoplasias de cérvix uterino, todas coincidentes con cordomas, con una neoplasia de pulmón y otra de duodeno, no mostrando ninguna asociación en uno de los casos.

Scully²⁴ refiere que estos tumores provienen de las células de la granulosa pero que tienen características que las asemejan a las células de Sertoli y que rara vez malignizan, con afectación extraovárica. Hartz²⁵ y cols. diferencian los tumores asociados de los no asociados al SPJ; los primeros son muy pequeños, con calcifica-

ciones, distribución multifocal y casi siempre bilaterales, y los no asociados son de mayor tamaño, unilaterales y rara vez presentan calcificaciones. Trabajos de Cantu²⁶ y cols. indican que la predisposición al desarrollo de tumores gonadales no es exclusivo de las mujeres con SPJ, sino que pueden desarrollarse en varones (presentan un caso de un niño de 6 años) con tumores de células de Sertoli feminizante y cuyo diagnóstico se basó en un estudio histopatológico, clínico y endocrino, por lo que cree que los tumores gonadales pueden ser una manifestación del SPJ tanto del hombre como de la mujer.

De forma conjunta con las medidas a adoptar frente a un SPJ (estudio familiar, información al paciente, vigilancia periódica, tratamiento conservador mediante terapéutica endoscópica, cirugía económica en las complicaciones). Añadiremos, como medidas preventivas, la ecografía y termografía mamaria, en las mujeres jóvenes, reservando la mamografía ante la sospecha fundada de un mínimo proceso expansivo mamario al que se añadirá la punción biopsia. Recomendamos a su vez la vigilancia con exploración ecográfica pélvica, para detectar cualquier alteración en el aspecto y tamaño de los órganos pélvicos, la colposcopia para visualizar directamente pequeñas variaciones en el cérvix uterino y realizar biopsia ante la menor sospecha. Creemos que pueden ser medidas útiles como resumen de este estudio ante el incremento de neoplasias extradigestivas en el SPJ.

RESUMEN

En los últimos años se manifiesta, a través de las publicaciones, el aumento de la neoplasia de mama y de origen genital, asociadas al síndrome de Peutz-Jeghers que forma parte del cuadro de las poliposis múltiples hereditarias.

A propósito de un caso de asociación de SPJ y carcinoma de mama se hace una revisión de ambas asociaciones en la literatura, contrastando su posible origen genético, la edad de presentación, la bilateralidad y el tipo histológico. Se revisan las clasificaciones de los tumores ováricos y su asociación con el SPJ.

Por todo ello se recomienda una vigilancia activa con todos los medios actuales de estos pacientes por su mayor incidencia de neoplasias mamarias y genitales.

REFERENCIAS

1. Peutz JL. Over een zeer merkwaardige, gecoubeerde familiale polyposis van den Sujmvliezen van den tractus intestinalis met die van de Neuskeeholte en gepaard met eigenaardige pigmentaties van hinden slijmvliesen. *Nederland, Maandsshir. V Geneesk* 1929; 10: 134-146.
2. Jeghers JL, McKusick, Katz F Generalized intestinal Polyposis and melanin spots. *New England. J Med* 1949; 241: 993-1005.
3. Dozois RR, Judd ES, Dahlin DC, Bartholomew LG. The Peutz-Jeghers syndrome. Is there a predisposition to the development in intestinal malignancy? *Arch Surg* 1969; 98: 509-517.
4. Utsunomiya J, Gocho IJ, Miyanaga T, Hamaguchi E, Kusimure A. Peutz-Jeghers syndrome: its natural course and management. *John Hopkins Med J* 1975; 136: 71-81.
5. Linos DA, Dozois R, Dalhin D, Lloid G, Bartholomew. Peutz-Jeghers syndrome predispose to gastrointestinal me malignancy. *Arch Surg* 1981; 116: 1182-1184.
6. Dormandy TL. Gastrointestinal polyposis with mucocutaneous pygmentation (Peutz-Jeghers syndrome). *New England, J Med* 1957; 246: 1093-1102.
7. Giardiello FM, Welsh SB, Hamilton SR, Offerhaus GJ, Gitterlsohn AM, Booker SV, Krush AJ, Vardley JH, Luck GD. Increased risk of cancer in the Peutz-Jeghers Syndrome. *The New England. J Medic* 1987; 316: 1511-1514.
8. Anderson DE. A genetic study of human breast cancer. *J Nat Cancer Inst* 1972; 48: 1029-1031.
9. Anderson DE. Genetic study of breast cancer. Identification of a lugh risk group. *Cancer* 1974; 34: 1090-1097.
10. Slack NH, Bross ID, Nemitto T. Experience with lateral primary carcinoma of the breast. *Surg Gynec Obst* 1973; 136: 433-438.
11. Haagensen CD. Diseases of the breast. WB Sannders Company, 2.^a ed. Buenos Aires 1971; pp. 449-457.
12. Tejerina F, Tejerina A. Tratamiento del cáncer de mama. Salvat Editores. Barcelona 1986.
13. Borrego Alzaga F, Pérez García N, Pérez García A. Cáncer bilateral de mama. *Cirurg España* 1986; 40: 1368-1373.
14. Lesser ML, Rossen PP, Kinne DW. Multicentricity and bilaterality in invasive breast carcinoma. *Surg* 1980; 91: 234-240.
15. Leis HD. Bilateral breast cancer. *Surg Clin North Amer* 1978; 8: 833-841.
16. Buzanowski-Konakri K, Harrison EG, Payne WE. Lobul carcinoma arising in fibroadenoma of the breast. 1975; 353 450-456.
17. Urban JA, Papachristou D, Taylor J. Bilateral breast cancer. Biopsy of the opposite breast. *Cancer* 1977; 40: 1968-1973.
18. Lemon HM. Abnormal strogen metabolim and tissue strogen receptor proteins in the breast cancer. *Cancer* 1978; 25: 423-428.
19. Lemon HM. Genetic predisposition to carcinoma of the breast multiple human genotypes for estrogen 16 alpha hydroxylase activity in Caucassian. *J Surg Onc* 1972; 4: 225-273.
20. Christian CD. Ovarian tumors: an extension of Peutz-Jeghers syndrome. *Amer J Obst Gynec* 1971; 111: 529-534.
21. Kakut A. Extremely well deferentiated adenocarcinoma (adenoma malignun) of the cervixni a patient with Peutz-Jeghers syndrome. *Inst J Gynec Patholo* 1968; 4: 266-273.
22. Chen KT. Female genital tract tumors in Peutz-Jeghers syndrome. *Hum Patho* 1986; 7: 858-861.
23. Ceccamea A. Feminizing Sertoli cell tumor associated with Peutz-Jeghers syndrome (histologia and ultraestructural study). *Tumori* 1985; 31: 379-385.
24. Scully RE. Sex cord with annular tubules. Adistintive ovarian tumor of the Peutz-Jeghers syndrome. *Cancer* 1970; 25: 1107-1121.
25. Hartz WR, Kumar N, Crissman JD. Ovarian neoplasma rebling sex cord tumors with annular tubules. *Cancer* 1980; 46: 2362-2363.
26. Cantu JM, Rivera H, Ocampo-Campos R. Peutz-Jeghers syndrome with feminizing Sertoli cell tumor. *Cancer* 1980; 46: 223-228.
27. Hutchinson citado por Jeghers.
28. Humphries AC, Sheperd MA, Peters HJ. Peutz-Jeghers syndrome with colonic adenocarcinoma and avarian tumor. *JMAM* 1966; 197: 296-298.
29. Staley CJ, Schwarz H. Gastrointestinal polyposis and pigmentation of the oral mucosa (Peutz-Jeghers syndrome). *Inst Abstr Surg* 1957; 105: 1-15.
30. Burdick D, Prior JT, Scanlon G. Peutz-Jeghers syndrome: a clinical-pathological study of a large family with a 10 years follow-up. *Cancer* 1963; 16: 854-867.
31. Dozois R, Kempers RD, Dahlin DC, Bartolomew LG. Ovarin tumors associated with the Peutz-Jeghers syndrome. *Ann Surg* 1970; 172: 233-238.
32. Besson A, Delacret AZ, Vecerina S, Saegesser F. Syndrome the Peutz-Jeghers: investigations et cancer associe. *Chirurg* 1978; 104: 117-130.
33. Gloor E. Un cas de Syndrome de Peutz-Jeghers associe a un carcinoma mammaire bilatéral, a una adenocarcinoma du col utérin et a des tumeurs des cordons sexuels a tubules annularbilatérales dans les ovaires. *Swchweiz Med Wocheasch* 1978; 108: 712-721.
34. Riley E, Swift M. A family with Peutz-Jeghers syndrome and bilateral breast cancer. *Cancer* 1980; 46: 813-817.
35. Trau H, Schewach-Millet M, Fisher BK, Tsur H. Peutz-Jeghers syndrome and bilateral breast carcinoma. *Cancer* 1972; 50: 788-792.
36. Burdick D, Priort JT, Scanlon GT. Peutz-Jeghers syndrome clinical pathologic study of a large family with a 27 years follow-uu.
37. Lehur PA, Madarnas P, Deuroede G, Perey B, Menard D, Hamade N. Peutz-Jeghers syndrome: association of duodenal and bilateral breast cancer in thesome patient. *Diag Diseases and Sciences* 1970; 29: 178-182.
38. Soderstrom KO, Toikanen S. Extensive Squamoces metaplasia simulating squamous cell carcinoma in bening breast papillomatosis. *Hum Patholo* 1983; 14: 1081-1082.
39. Voigt JJ, Marava D. Intraductal breast papilloma with squamous mataplasia in Peutz-Jeghers syndrome. *Hum Pathol* 1984; 15: 1149.