Sociedad Española
de Senología y Patología Mamaria

Lesiones premalignas y preinvasoras en patología mamaria.

Una visión actualizada y práctica.

Editores:
Alfonso Modolell Roig
Maria Dolors Sabadell Mercadal
Màxim Izquierdo Sanz
Miguel Prats de Puig

Introducción:
Fattaneh A. Tavassoli

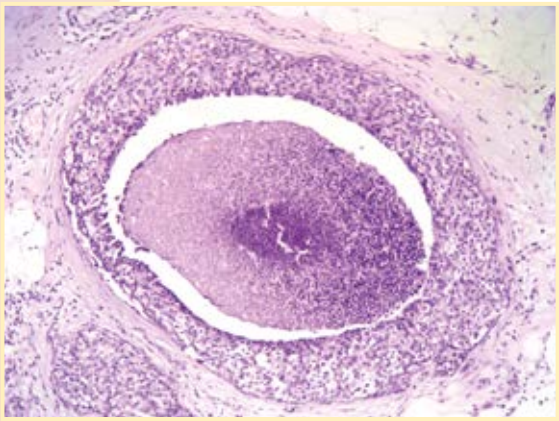

Edita: Fundación Española de Senología y Patología Mamaria

Diseño y maquetación: Estudio MAT1A5

Depósito Legal: V-2283-2013

ISBN: 978-84-695-8622-8

Prohibida la reproducción total o parcial de esta obra mediante cualquier recurso o procedimiento, comprendidos la impresión, la reprografía, el microfilm, el tratamiento informático o cualquier otro sistema, sin permiso escrito del editor.

▷Lesiones premalignas y preinvasoras en patología mamaria.

Una visión actualizada y práctica.

Editores:
Alfonso Modolell Roig
Maria Dolors Sabadell Mercadal
Màxim Izquierdo Sanz
Miguel Prats de Puig

Introducción:
Fattaneh A. Tavassoli

Sociedad Española
de Senología y Patología Mamaria

A todos aquellos que nos ayudan a mantener encendida la llama de la Senología:

Pacientes

Maestros

Compañeros

Miembros de la Sociedad Española de Senología y Patología Mamaria

Comité Editorial

- Alfonso Modolell Roig
- Màxim Izquierdo Sanz
- Maria Dolors Sabadell Mercadal
- Miguel Prats de Puig

Secretaria de Redacción

- Marta Machengs Esteve

Autores

- **Adrover Cebrián, Encarna**
  Complejo Hospital Universitario de Albacete. Albacete.
- **Algara López, Manel**
  Parc de Salut Mar, Hospital del Mar. Barcelona.
- **Ardiaca i Bosch, Maria Carme**
  Institut d' Histopatologia Ardiaca S.L. Barcelona.
- **Bellet Ezquerra, Meritxell**
  Hospital Universitario Vall d'Hebron. Barcelona.
- **Checa Ruíz, Teresa**
  Institut d' Oncologia Corachan, IDOC Centre Mèdic. Barcelona.
- **Gómez Bajo, Gregorio**
  Hospital Universitario de Albacete. Albacete.
- **Herruzo Cabrera, Ismael**
  Hospital Regional Universitario de Málaga. Málaga.
- **Isern Verdum, Josep**
  Hospital de la Santa Creu i Sant Pau. Barcelona.
- **Izquierdo Sanz, Màxim**
  Hospital Universitari Quirón Dexeus. Barcelona.
- **Mariscal Martínez, Antonio**
  Hospital Germans Trias i Pujol, Badalona, Barcelona.
- **Martínez Lanao, Mª Ángeles**
  Hospital Universitari Quirón Dexeus. Barcelona.
- **Martínez Ramos, David**
  Hospital Universitario General de Castellón. Castellón.
- **Modolell Roig, Alfons**
  Institut d' Oncología Corachan, IDOC Centre Mèdic. Barcelona.
- **Palacios Calvo, José**
  Hospital Universitario Ramón y Cajal. Madrid.
- **Pina Insausti, Luis Javier**
  Clínica Universidad de Navarra. Pamplona.
- **Prats de Puig, Miquel**
  Clínica Planas. Barcelona.
- **Sabadell Mercadal, Mª Dolors**
  Parc de Salut Mar, Hospital del Mar. Barcelona.
- **Tavassoli, Fattaneh A.**
  Yale University School of Medicine. New Haven.
- **Tresserra Casas, Francesc**
  Hospital Universitari Quirón Dexeus. Barcelona.
- **Vázquez Albaladejo, Carlos**
  Presidente de la SESPM. Valencia.
- **Zamora Adelantado, Esther**
  Hospital Universitario Vall d'Hebron. Barcelona.

Prólogo.

La Junta Directiva de la Sociedad Española de Senología y Patología Mamaria (SESPM), nos encargó la redacción editorial de esta monografía sobre "Lesiones premalignas y preinvasoras en patología mamaria. Una visión actualizada y práctica". Este tema se abordó en una mesa redonda del XXXI Congreso de la SESPM el mes de octubre de 2012 en Barcelona, auspiciado por la Universidad Internacional de Cataluña (UIC) y organizado por el Dr. José Mª Serra Renom.

La presente monografía es una actualización basada en las ponencias de esta mesa redonda.

La presentación clínica de las lesiones premalignas y preinvasoras ha pasado de una lesión palpable en la era pre mamográfica a una lesión no palpable detectada por mamografía. En la época previa a la mamografía de cribaje, el carcinoma ductal in situ era un hallazgo poco frecuente, representando menos del 5% de los cánceres de mama diagnosticados en los años setenta. Actualmente representa del 20 al 30% de todas las neoplasias de mama diagnosticadas en los programas de cribado de los países desarrollados. Este aumento de incidencia, junto a las aportaciones de la nueva clasificación histopatológica promovida por la Dra. Tavassoli, las novedades sobre el abordaje sistémico y los avances en los perfiles genéticos con interés pronóstico, creemos justifica una monografía actualizada y práctica.

Muchos otros miembros de la SESPM podrían haber participado en esta monografía, pero es imposible que todos estuviéramos representados. Una vez más pedimos vuestra indulgencia, comprensión y críticas constructivas.

Deseamos expresar nuestro más sincero agradecimiento a la Dra. Fattaneh A. Tavassoli por su apoyo, enseñanzas y excelente introducción.

Agradecemos al Dr. Carlos Vázquez Albaladejo, Presidente de la SESPM, su confianza y estímulo. También a la Sra. Ana Turanzo Jimenez y a la Sra. Marta Machengs Esteve su inestimable colaboración y soporte logístico, así como al Estudio Matías su apoyo editorial.

Nuestra mayor ilusión sería que esta monografía fuese una obra de referencia en el quehacer diario de todos los que nos dedicamos a la patología mamaria.

Comité Editorial:

Dr. Alfonso Modolell Roig.

Dra. Maria Dolors Sabadell Mercadal.

Dr. Màxim Izquierdo Sanz.

Dr. Miguel Prats de Puig.

Índice

Introducción 12
· Fattaneh A. Tavassoli

Capítulo 1 14
Lesiones premalignas y preinvasoras en patología mamaria. Generalidades y clasificación.
· M. Izquierdo Sanz, C. Vázquez Albaladejo.

Capítulo 2 18
Imágenes diagnósticas de las lesiones premalignas y de las lesiones preinvasoras.
· A. Mariscal Martínez, L. J. Pina Insausti.

Capítulo 3 33
Clasificación histológica: DIN, LIN y DIN papilar.
· F. Tresserra Casas, C. Ardiaca i Bosch, Mª A. Martínez Lanao.

Capítulo 4 40
Indicaciones quirúrgicas en el tratamiento de las lesiones premalignas.
· Mª D. Sabadell Mercadal, G. Gómez Bajo.

Capítulo 5 47
Técnicas reconstructivas en la cirugía de las lesiones premalignas.
· G. Gómez Bajo, Mª D. Sabadell Mercadal.

Capítulo 6 53
Papel de la radioterapia en las lesiones preinvasoras.
· I. Herruzo Cabrera, M. Algara López.

Capítulo 7 59
Quimioprevención en lesiones premalignas, preinvasoras y CDIS.
· M. Bellet Ezquerra, E. Zamora Adelantado.

Capítulo 8 74
Tratamiento sistémico de la neoplasia intraductal (CDIS).
· A. Modolell Roig, E. Adrover Cebrián.

Capítulo 9 82
Firmas genéticas en lesiones mamarias invasivas (CMI) y carcinoma ductal in situ (CDIS).
· T. Checa Ruíz, J. Palacios Calvo, J. Isern Verdum, M. Izquierdo Sanz.

Capítulo 10 90
Aplicaciones prácticas. Toma de decisiones.
· M. Prats de Puig, D. Martínez Ramos.

Foreward.

Four decades ago, the diagnosis of breast cancer was relatively simple since patients generally presented with a palpable mass that most often reflected an invasive process. "Intraductal carcinomas/DCIS" were uncommon and a vast majority (90%) of them was of the comedo type. As residents in pathology in the early 1970s, our difficulty was to decide whether or not stromal invasion has already developed or is the mass-producing lesion still non-invasive. Whether "in situ" or invasive, the treatment was mastectomy. As the potential of mammography was realized, screening mammography was initiated in the hope of earlier detection of invasive carcinomas. As a bonus, we also started to see an increasing number of "in situ carcinomas," with a substantial proportion reflecting low grade variants of unknown biologic significance.

Before widespread screening mammography, "DCIS" was relatively uncommon, presented as a mass lesion, was generally of the comedo subtype, relatively easy to recognize and was managed invariably by mastectomy. With the worldwide escalation of screening mammography, "DCIS" has increased dramatically in frequency (more than 10 fold in the US), is substantially detected by screening mammography because of associated microcalcification or architectural irregularities, and is more commonly of the non-comedo and low grade subtypes. The overlapping features of the low grade "DCIS" with "atypical hyperplasias" has led to interobserver variability and emotional distress for patients when their lesion is interpreted as "DCIS" – a cancer- at one institution and "atypical hyperplasia" – a benign lesion- at another medical center or vice versa. Mastectomy is no longer the sole therapeutic approach for "DCIS;" conservative surgery often with radiation, with or without hormonal therapy has become a commonly selected option. Despite the more conservative surgical approach, death from "DCIS" has decreased. This reduction may be either due to more effective therapy (addition of radiation and/or hormonal therapy) or the more indolent nature of the mammographically detected lesions; most probably, however, it is due to a combination of both improved therapy and a more indolent group of lesions some of which may never progress during the patients' lifetime.

Given these changes over the past four decades, a change in the designation for these lesions is only logical. The designation of "intraepithelial neoplasia" has been used successfully when the terms carcinoma in situ and dysplasia were dropped and combined under the umbrella of "intraepithelial neoplasia" at other sites. Starting with the cervix, various grades of dysplasia and carcinoma in situ of the cervix were replaced with cervical intraepithelial neoplasia (CIN); the same approach was soon applied to the vulva, vagina and more recently even to the pancreas. It was at Columbia-Presbyterian Medical Center where, in 1978, Cushman Haagensen and Raffaele Lattes (a distinguished surgeon/CH and pathologist/RL team) first proposed the term lobular neoplasia to combine and replace the categories of atypical lobular hyperplasia and lobular carcinoma in situ. In 1991, Juan Rosai, a renowned pathologist, suggested the term "mammary intraepithelial neoplasia" for the variety of intraductal epithelial proliferations after noting substantial interobserver variability in the diagnosis of these lesions among experts in breast pathology. My subsequent proposal to use the terms lobular intraepithelial neoplasia (LIN) and ductal intraepithelial neoplasia (DIN) was simply an expansion of this concept. With widespread use of these terms (LIN and DIN) and the grading systems currently available for both DIN and LIN, we believe the grading system can be further simplified into low grade and high grade- a modification that I believe will have clinical and molecular support and justification. Before going to the next step, however, we must agree to use the terminology. The increasing grades of DIN (whether 1, 2 and 3 or low and high) do not reflect progression from one grade to the next, but rather increase in the magnitude of risk for progression to invasive carcinoma. It is now generally accepted that the stepwise progression proposed and implied by the terms IDH, AIDH and DCIS is not valid for a vast majority of these proliferative lesions.

Some colleagues tell me that there is no "consensus" to use the terms DIN and/or LIN for these lesions. My response is that science does not advance or change by consensus. The widespread use of this terminology is inevitable and publications that utilize these terms will help disseminate the understanding of its utility ultimately facilitating communication with the patients. Oncologists who have stated in their publications or told

their patients that “DCIS is not a carcinoma” will no longer have to make such a statement and then search for an answer when they are asked by the patient: “if DCIS is not a carcinoma, why are you calling it a carcinoma.”

The various chapters in this book provide an extensive coverage of the many critical and novel issues related to the detection/imaging, diagnosis, genetic signature and optimal management of these proliferative lesions that have remained confined to the mammary duct system. This book represents an important milestone in our comprehension of relevant issues and will be indispensable to radiologists, pathologists, surgeons and oncologists dealing with variants of ductal and lobular intraepithelial neoplasia in the breast.

Fattaneh A. Tavassoli, M.D.
Professor of Pathology/Obstetrics,Gynecology
and Reproductive Sciences
Director of Pathology Women’s Health Program
Yale School of Medicine
Department of Pathology

Introducción.

Hasta hace cuatro décadas, el diagnóstico de cáncer de mama era relativamente simple ya que las pacientes solían debutar con una masa palpable, que en la mayoría de los casos era debida a un proceso invasivo. Los "carcinomas intraductales/CDIS" eran infrecuentes y en su inmensa mayoría eran del tipo comedo (90%). Como residentes de Anatomía Patológica a principios de los años 70 del siglo pasado, nuestra mayor dificultad estribaba en decidir si se había desarrollado ya invasión estromal o si, en caso contrario, la lesión palpable era aún una lesión no invasora. El tratamiento de los tumores era, tanto si se trataba de "in situ" como de invasivos, la mastectomía. Al tiempo que se descubría el potencial de la mamografía, se inició la mamografía de cribado con la esperanza de detectar precozmente los tumores invasivos. Como beneficio adicional, se empezaron a identificar un número creciente de "carcinomas in situ", de los cuales una proporción sustancial se correspondía con variantes de bajo grado, con un significado biológico desconocido.

Antes de que se generalizase el uso de la mamografía, el "CDIS" era una entidad relativamente infrecuente, que se presentaba como una masa palpable y generalmente se correspondía al subtipo comedo -relativamente fácil de reconocer y tratado invariablemente mediante mastectomía-. Con la escalada mundial de la mamografía de cribaje, el "CDIS" ha aumentado dramáticamente su frecuencia (más de 10 veces en EEUU). Este "CDIS" es básicamente diagnosticado mediante mamografía de cribado debido a las microcalcificaciones asociadas o a irregularidades estructurales, y lo más habitual es que sea de los subtipos no-comedo y de bajo grado. La superposición de características histológicas del "CDIS" de bajo grado y la "hiperplasia atípica" genera una importante variabilidad inter-observadores y distrés emocional a las pacientes en las que la lesión se interpreta como "CDIS" - un cáncer- en un centro y como "hiperplasia atípica" -una lesión benigna- en otro centro médico o viceversa. La mastectomía no es ya el único enfoque terapéutico para el "CDIS"; la cirugía conservadora asociada con frecuencia a radioterapia, con o sin tratamiento anti-hormonal se ha convertido en una opción de tratamiento frecuentemente elegida. A pesar de un enfoque quirúrgico más conservador, la mortalidad por "CDIS" ha disminuido. Esta reducción puede ser debida, tanto a tratamientos más eficaces (debido a añadir radioterapia y/o tratamiento anti-hormonal) o una naturaleza menos agresiva de las lesiones detectadas por mamografía. De todos modos lo más probable es que se deba tanto a unos tratamientos mejores, cómo a unas lesiones de historia natural más indolente -algunas de las cuales quizás nunca progresarían durante la vida de la paciente-.

Dados estos cambios en las cuatro últimas décadas, es lógico pensar en una modificación en la designación de estas lesiones. La denominación de "neoplasia intraepitelial" ha sido utilizada con éxito cuando se han abandonado los términos carcinoma in situ y displasia, combinada bajo este paraguas de "neoplasia intraepitelial" en otras localizaciones anatómicas. Empezando con el cérvix, los diversos grados de displasia y carcinoma in situ fueron sustituidos por neoplasia cervical intraepitelial (CIN); la misma aproximación se ha aplicado a la vulva, vagina y recientemente incluso al páncreas. Fue en el Columbia-Presbyterian Medical Center donde en 1978 Cushman Haagensen y Raffaele Lattes (un equipo formado por un eminente cirujano, CH y patólogo, RL), proponen por primera vez el término de neoplasia lobulillar para combinarse y sustituir a las categorías de hiperplasia lobulillar atípica y carcinoma lobulillar in situ. En 1991 Juan Rosai, un reconocido patólogo, sugirió el término "neoplasia intraepitelial mamaria" para las diversas proliferaciones intraductales, tras constatar una sustancial variabilidad inter-observadores en su diagnóstico en un grupo de patólogos expertos en patología mamaria. Mi proposición subsiguiente de utilizar los términos hiperplasia lobulillar intraepitelial (LIN) e hiperplasia ductal intraepitelial (DIN) era simplemente una expansión de este concepto. Con el uso generalizado de estos términos (LIN y DIN) y los sistemas de gradación disponibles actualmente para ambas categorías, LIN y DIN, creemos que el sistema de gradación puede ser simplificado aún más en alto y bajo grado -una modificación que creo tendrá soporte y justificación en la evidencia clínica y molecular-. Pese a ello, antes de proceder al siguiente paso debemos acordar utilizar esta terminología. Los grados crecientes de DIN (1, 2 y 3 o alto y bajo) no son reflejo de una progresión de un grado al otro sino que manifiestan un aumento de la magnitud del riesgo de progresión a cáncer invasivo. Hoy en día se acepta ampliamente que la progresión paso a paso

propuesta e implicada en los términos hiperplasia intraductal, hiperplasia intraductal atípica y CDIS no es válida en la inmensa mayoría de estas lesiones proliferativas.

Algunos compañeros me dicen que no existe "consenso" para utilizar los términos DIN y/o LIN para estas lesiones. Mi respuesta a ellos es que la ciencia no avanza ni cambia mediante consensos. El uso generalizado de esta terminología es inevitable, y las publicaciones que usen estos términos ayudarán a diseminar el reconocimiento de su utilidad, facilitando en última instancia la comunicación con las pacientes. Los oncólogos que han reflejado en sus publicaciones o relatado a sus pacientes que el "CDIS no es un carcinoma" ya no necesitarán realizar tal afirmación, y tampoco se verán obligados a buscar una respuesta cuando el paciente pregunta "¿si el CDIS no es un carcinoma, porqué le llaman carcinoma?".

Los diversos capítulos de este libro proporcionan una extensa cobertura de los muchos aspectos críticos y novedosos relacionados con la detección/pruebas de diagnóstico por la imagen, diagnóstico, firma genética y manejo óptimo de estas lesiones proliferativas, que han seguido confinadas en el interior del sistema ductal mamario. Esta obra representa un importante hito en nuestra comprensión de aspectos relevantes y será indispensable tanto para los patólogos como para radiólogos, cirujanos, radioterapeutas y oncólogos que deben tratar con variantes de las neoplasias intraepiteliales de la mama, tanto las ductales como las lobulillares.

Fattaneh A. Tavassoli, M.D.
Professor of Pathology/Obstetrics,Gynecology
and Reproductive Sciences
Director of Pathology Women's Health Program
Yale School of Medicine
Department of Pathology

Capítulo 1

Lesiones premalignas y preinvasoras en patología mamaria. Generalidades y clasificación.

M. Izquierdo Sanz, C. Vázquez Albaladejo.

Las lesiones premalignas y preinvasoras mamarias son un grupo heterogéneo con un potencial maligno diverso y múltiples opciones de tratamiento.

En 1932 Broders[1] acuñó el término de carcinoma in situ, como la lesión constituida por células malignas que no atraviesan la membrana basal, pero no fue hasta 1990 en que Tavasoli[2] diferenció la hiperplasia ductal atípica del carcinoma ductal in situ, considerando que este último debe tener un diámetro asociado mayor a 2 mm.

Como consecuencia de la generalización de la mamografía de cribado la prevalencia ha aumentado considerablemente. Antes las lesiones preinvasivas representaban el 1% - 5% de todos los cánceres de mama. Su diagnóstico era clínico al detectar una masa palpable, eczema de pezón (enfermedad de Paget) o un derrame hemático[3].

La presentación clínica de las lesiones premalignas y de las lesiones preinvasivas ha pasado de una lesión palpable en la era pre mamografía a una lesión no palpable detectada por mamografía (microcalcificaciones con criterios de sospecha, densidad mamográfica)[4,5] u otros métodos de imagen.

En diez años la prevalencia de Carcinoma Ductal in Situ (CDIS) se ha cuadriplicado de 0.4/1000 en 1985 a 1.5/1000 en 1995 y en el 2005 ha alcanzado el 2.8/1000. Suponiendo constante la incidencia y las tasas de mortalidad, en Estados Unidos podría llegar a diagnosticarse más de 1 millón de casos de CDIS en el año 2016[6].

El patrón del CDIS cambió con la incorporación de la mamografía de chequeo:

1. En la era premamografía el CDIS era poco frecuente, se presentaba como un nódulo palpable, el 90% eran de alto grado, de tipo comedo, el tratamiento era la mastectomía, no practicándose la reconstrucción inmediata y solo en algunos casos la diferida.
2. En la era mamográfica el CDIS es una lesión común, no palpable, en más del 90% es clínicamente oculto, en la mayoría de los casos se presenta como microcalcificaciones atípicas en la mamografía, el 30-40% son del tipo comedo. Se acostumbra a realizar un tratamiento conservador con radioterapia y hormonoterapia, en los casos en que se debe realizar mastectomía se suele realizar reconstrucción inmediata.

El CDIS se clasifica bajo criterios histológicos en 3 grados:

- **Grado I.**
  No hay atipia nuclear ni necrosis intraluminar.
- **Grado II.**
  Solo hay una de las dos características.
- **Grado III.**
  Hay atipia nuclear y necrosis intraluminar.

En la Hiperplasia Intraductal la presencia de necrosis no altera el diagnóstico.

El lugar donde se originan la mayoría de las lesiones ductales y lobulillares es en la Unidad Terminal Ductal Lobulillar (TDLU), formada por un ducto terminal y varios acinos.

La clasificación del Carcinoma Ductal in Situ (CDIS) Grado I según los criterios que se utilice puede variar. Según Page[7] se precisa de la afectación completa de al menos dos conductos completamente afectados por una proliferación citológica y arquitectónicamente compatible con CDIS, mientras que la definición de Tavasoli y Norris[8] requiere la participación de uno o más conductos con un diámetro superior a 2 mm. Esta circunstancia induce a controversia, porque un conducto afectado en más de 2 mm se consideraría CDIS por los criterios de Tavasoli&Norris, pero (HEA) Hiperplasia Epitelial Atípica por los criterios de Page.

En la clasificación convencional se pone de relieve la progresión lineal de las lesiones, de un epitelio normal se puede originar una Hiperplasia Intraductal, que evolucionará a HEA, y esta a CDIS Grado I, que evolucionará a CDIS Grado II y este a CDIS Grado III. Pero esta progresión ocurre pocas veces.

La incorporación del estudio genético permite demostrar que un CDIS de bajo grado progresa a carcinoma invasivo de bajo grado con las mismas alteraciones moleculares, al igual que ocurre en un CDIS de alto grado que progresa a carcinoma invasor[9,10].

El avance de la genética en el estudio del CDIS permite avanzar en la compresión de su etiología. La inactivación de un gen supresor en el cromosoma 16 esta implicada en el desarrollo de un CDIS de bajo grado o bien diferenciado, mientras que la inactivación de genes situados en el cromosoma 17 está implicada en el desarrollo de CDIS de alto grado o mal diferenciado[11].

El estudio genético apunta que el CDIS es un grupo heterogéneo con subtipos moleculares, al igual que el carcinoma invasor, cada uno de ellos con un pronóstico diferente[12].

Los pacientes que tienen una HEA y/o un CDIS tienen más riesgo de desarrollar un carcinoma contralateral[13].

La presencia de los receptores de estrógeno (RE) varía entre las lesiones premalignas y preinvasoras. En la HEA es siempre positivo[14,15]. En el CDIS de bajo grado los RE son positivos en el 75% de los casos, mientras que en el CDIS de alto grado los RE son positivos en el 30%[16,17]. El riesgo de recurrencia varía según el RE, es mayor en los CDIS RE negativo[18,19].

Tras la exéresis quirúrgica, el estudio del margen libre es muy importante, por sus implicaciones pronósticas y terapéuticas: cuando el margen libre es tan solo de 1 mm hay enfermedad residual en un 43% de los casos, y cuando es menor a 1 mm hay enfermedad residual en un 76% de los casos[20]. La valoración del margen es muy importante, la radioterapia no compensa unos márgenes inadecuados[21].

Para hacer un correcto estudio y evaluación de los márgenes es preciso: la exéresis en una sola pieza quirúrgica, teñir la superficie con tinta, orientar la pieza, cortar la pieza por secciones, radiografiar cada sección y el estudio microscópico de toda la sección, a intervalos de 4 -5 mm[22]. También es útil filetear el lecho en secciones craneal, caudal, medial y lateral, para estudio histológico por separado. Este es un aspecto muy importante, porque el margen quirúrgico es el único factor pronóstico que depende del cirujano[23]. El 50% de las recidivas locales son invasivas[24,25].

No todos los CDIS tienen el mismo riesgo de recurrencia, para poder establecer un tratamiento individualizado una de las clasificaciones más utilizadas es el **Índice de Van Nuys del 2003**[26] que valora: tamaño, margen libre, subtipo histológico y edad. (Tabla 1.I)

‣ **Tamaño**	<16 mm	16-40mm	>40 mm
‣ **Margen libre**	>9 mm	1-9 mm	<1 mm
‣ **Subtipo histológico**	alto grado	bajo grado con necrosis	bajo grado sin necrosis
‣ **Edad**	>60 años	40-60 años	<40 años
‣ **Puntos**	1	2	3
‣ **Tamaño (mm)**	<16	16-40	>40
‣ **Margen (mm)**	>9	1-9	<1
‣ **Histología**	No Alto Gr. Sin necrosis	No Alto Gr. Con necrosis	Alto Gr.
‣ **Edad (años)**	>60	40-60	<60

Tabla 1.I. Índice Van Nuys 2003[26].

Cuando el índice es 4 - 6 se puede realizar solo tumorectomía, cuando es 7 - 9 se debe añadir radioterapia y cuando es 10 - 12 se debe realizar mastectomía.

El **Carcinoma Lobulillar in Situ o Enfermedad Lobulillar** (CLIS), es una lesión de alto riesgo para desarrollar un carcinoma invasor, un 1%/año (ductal o Lobulillar)[27,28], y el riesgo de desarrollar una recurrencia es similar en ambas mamas), por lo que no es necesario obtener márgenes no afectos, excepto en el LIN3 pleomórfico. No es una contraindicación para realizar tratamiento conservador[29]. No se debe realizar radioterapia en el tratamiento del CLIS. Estas pacientes son candidatas a recibir un tratamiento de quimioprevención para disminuir el riesgo[30], si la paciente no quiere asumir el riesgo puede optar a una mastectomía bilateral con reconstrucción inmediata.

No se presenta con microcalcificaciones como signo mamográfico, en muchas ocasiones no existen hallazgos en la mamografía[28]. Cuando se diagnostica CLIS por biopsia con aguja gruesa (BAG), el 18-25% son infiltrantes al practicarse la exéresis quirúrgica[31,32].

La Hiperplasia Lobulillar siempre es atípica, siendo una proliferación de células monomorfas en una o más unidades lobulillares, afectando más del 50% del lóbulo[33].

El mayor y mejor diagnóstico de las lesiones proliferativas intraepiteliales puso de relieve las deficiencias de su clasificación, y por tanto las dificultades en su manejo terapéutico. Para unificar criterios y establecer conductas terapéuticas en las lesiones premalignas y preinvasoras, Tavassoli[34] ha realizado la clasificación **Neoplasia Mamaria Intraepitelial** (MIN), que incluye la clasificación **Ductal Intraepitelial Neoplasia** (DIN), **Lobular Intraepitelial Neoplasia** (LIN), y las **Lesiones Ductales tipo Papilar**, se

basa en el concepto de neoplasia Intraepitelial desarrollado para cuello uterino, vagina, vulva, próstata y páncreas.

La clasificación del DIN del 2003[34] excluye la Hiperplasia Intraductal siendo:

- **DIN 1a** Hiperplasia Intraductal Atípica Aplanada
- **DIN 1b** Hiperplasia Intraductal Atípica no Aplanada
- **DIN 1c** CDIS Grado 1
- **DIN 2** CDIS Grado 2
- **DIN 3** CDIS Grado 3

El LIN indica un riesgo de desarrollar un cáncer infiltrante en la mama ipsilateral y contralateral, no es necesario obtener un margen de seguridad, excepto en el LIN 3, CLIS pleomórfico, que se comporta como un CDIS[30].

El LIN se clasifica en[35,36]:

- **LIN 1** Hiperplasia Lobulillar y LCIS Grado Nuclear 1. Una proliferación que llena parcial o totalmente los acinos sin distenderlos.
- **LIN 2** CLIS con o sin necrosis, Grado Nuclear 2. Llena y distiende los acinos pero preserva los contornos.
- **LIN 3** CLIS pleomórfico, Grado Nuclear 3. Plemorfismo nuclear. Grado Nuclear 3.

Los procesos papilares se clasifican en:

- Papiloma intraductal.
- Papiloma atípico.
- Carcinoma papilar intraductal.

La clasificación de las lesiones preinvasivas se basa en el riesgo de desarrollar una neoplasia invasiva. (Ver tabla 1.II). Las pacientes con hiperplasia tienen dos veces mas riesgo de desarrollar un cáncer de mama; si la hiperplasia es atípica el riesgo es cuatro veces mayor[37,38,39].

Estudio	Nº pacientes	RR Cáncer Mama	
		Hiperplasia	Hiperplasia Atípica
Hartmann[34]	707	1'88(1'66-2'12)	4'24(3'26-5'41)
Dupont[37]	1925	1'9 (1'2-2'9)	5'3 (3'1-8'8)
Kabat[38]	615	1'45 (1'10-1'90)	5'27(2'29-12'15)
Nurses'Health Study[39]	282	1'54 (1'12-2'11)	4'43(2'93-6'69)
BCDDP[40]	95	1'3 (0'77-2'2)	4'3 (1'7-11.0)
Pali[41]	62	1'3 (0'5-3'5)	13'0 (4'1-41'7)

Tabla 1.II. Riesgo Relativo Cáncer de Mama.

Hay un discreto aumento del riesgo de cáncer de mama en el papiloma solitario[40,41,42]. En la papilomatosis múltiple se debe practicar una exéresis amplia, siendo preciso en ocasiones practicar una mastectomía subcutánea.

- **La Enfermedad de Paget.**

  Clínicamente se presenta como una lesión eccematosa o erosiva del pezón que no responde al tratamiento convencional. Siempre hay que practicar un cuidadoso estudio mamario, porque en ocasiones se trata de una progresión hasta el pezón de un carcinoma intramamario. Cuando solo esta afectado el complejo areola pezón será un Tis Paget, aproximadamente el 13% de la **enfermedad de Paget de Pezón** (EPP), si existe un carcinoma in situ intramamario será un carcinoma in situ asociado a EPP y si la lesión mamaria es infiltrante será un carcinoma infiltrante asociado a EPP[43].

  Globalmente las lesiones mamarias benignas las podemos clasificar en lesiones mamarias no proliferativas, que no están asociadas a un aumento del riesgo de cáncer de mama, y las proliferativas que se asocian a un mayor riesgo de cáncer de mama. Las lesiones proliferativas sin atipias tienen un RR 1.5-2 y las lesiones proliferativas con atipias un RR 4-5[44,45]. (Ver tabla 1.III).

Lesiones no proliferativas.
· Metaplasia escamosa
· Quiste
· Ectasia ductal
· Fibroadenoma sin cambios
· Hamartoma
· Galactocele
· Necrosis grasa
· Fibrosis focal
Lesiones proliferativas sin atipias
· Adenosis
· Lesiones esclerosantes, cicatriz radial
· Hiperplasia ductal
· Papiloma
Lesiones proliferativas con atipias
· Hiperplasia ductal atípica
· Hiperplasia Lobulillar atípica

Tabla 1.III. Lesiones mamarias benignas.

Bibliografía:

1. Broders A C. Carcinoma in situ contrasting with benign infiltrating epithelium. JAMA 1932;99:1670-4.
2. Tavasoli F A, Norris HJ. A comparison of the results of long term follow up of atypical intraductal hyperplasia and intraductal hyperplasia of the breast. Cancer 1990;65:518-29.
3. Intra M, Veronesi P, Mazzarol G, et al. Axillary sentinel lymph node biopsy in patients with pure ductal carcinoma in situ of the breast. Archives of Surgery 2003;138,3:309-13.
4. Tavassoli, F. A. Lobular and ductal intraepithelial neoplasia, Pathology 2008;29,2:107-11.
5. Stomper P C, Connolly J L, Meyer J E, et al. Clinically occult mamography: análisis of 100 cases with radiologic pathologic correlation. Radiology 1989; 172:235-41.
6. Sprague BL, Trenthan – Dietz A. Prevalence of breast carcinoma in situ in United States. JAMA 2009;302:846-8.
7. Page DL, Rogers LW. Combined hystologic and cytologic criteria for the diagnosis of mammary atypical ductal hyperplasia. Hum Pathol 1992;23:1095-7.
8. Tavassoli FA, Norris HJ. A comparision of the results of long-term follow-up for atypical intraductal hyperplasia and intraductal hyperplasia of the breast. Cancer 1990;65:518-29.
9. Tavasoli F A. Ductal Intraepithelial neoplasias: Why and How to Switch Terminology. www.breastneoplasia.com/lecture-din.pdf.
10. Vicent-Salomon A, Lucchesi C, Gruel N, et al. Integrated Genomic and Transcriptonic analysis of Ductal Carcinoma in Situ OF THE Breast. Clin Cancer Res 2008;14:1956-65.
11. Vos CBJ, ter Haar NT, Rosenberg C, et al. Genetic alterations on chromosome 16 and 17 are important features of ductal carcinoma in situ of the breast and are associated with histologic type. British Journal of Cancer, 1999;81:1410-8.
12. Clark SE, Warwick J, Carpenter R, et al. Molecular subtyping of DCIS: heterogeneity of breast cancer reflected in pre-invasive disease. Br J Cancer 2011; 104(1):120-7.
13. Adepoju L J, Symmans W F, Babiera G V, et al. Impact of concurrent profiferative hight risk lesions on the risk of ipsilateral breast carcinoma recurrence and contralateral breast carcinoma development in patients with ductal carcinoma in situ treated with breast conserving therapy. Cancer 2006;106:42-50.
14. Claus EB, Chu P, Howe CL et al. Pathobiologic findings in DCIS of the breast: morphologic features, angiogenesis, HER2/neu and hormone receptors. Exp Mol Pathol. 2001;70:303-16.
15. Bur ME, Zimarowski MJ, Schnitt SJ, et al. Estrogen receptor immunohistochemistry in carcinoma in situ of the breast. Cancer. 1992;69:1174-81.
16. Leal CB, Schmitt FC, Bento MJ, et al. Ductal carcinoma in situ of the breast: histologic categorization and its relationship to ploidy and immunohistochemical expression of hormone receptors, p53, and c-erbB-2 protein, Cancer 1995; 75:2123-31.
17. Pallis L,. Wilking N, Cedermark B, et al. Receptors for estrogen and progesterone in breast carcinoma in situ. Anticancer Research 1992;12:2113-5.
18. Provenzano E, Hopper JL, Giles GG, et al. Biological markers that predict clinical recurrence in ductal carcinoma in situ of the breast. Eur J Cancer 2003;39:622-30.
19. Roka S, Rudas M, Taucher S, et al. High nuclear grade and negative estrogen receptor are significant risk factors for recurrence in DCIS. Eur J Surg Oncol 2004;30:243-7.
20. Silverstein M J, Gierson E D, Colburn W J, et al. Can Intraductal Breast Carcinoma be excised completed by local excision ? Cancer 1994;73(12)2985-89.
21. Chan KC, Knox WF, Sinha G, et al.: Extent of excision margin width required in breast conserving surgery for ductal carcinoma in situ. Cancer 2001;91(1):9-16.
22. Holland R. The impact of surgical margins on outcome of breast conserving therapy. Eur J Cancer 2000; 36, Sup 5, 2ª EBCC 2000;S48(21).
23. Vázquez Albaladejo, C. Problemática clinicopatologica en el tratamiento conservador del cáncer de mama. Rev Senologia y Patol Mamaria 1989;2:100-7.
24. Solin L J, Kurtz J, Fourquet A, et al. Fifteen year results of breast conserving surgery and definitive breast irradiation for the treatment of ductal carcinoma in situ of the breast. J Clin Oncol. 1996;14:754-63.
25. Silverstein M, Barth A, Poller D N, et al. Ten year result comparing to excision and radiation therapy for ductal carcinoma in situ of the breast. Eur J Cancer 1995;31:1425-7.
26. M J Silverstein. The university of Soutern California/Van Nuys prognostic index for ductal carcinoma in situ of the breast. Am J Surg 2003;186:337-43
27. Frykberg ER. Lobular carcinoma of the breast. Breast J 1999;296-302.
28. Beute BJ, Kalisher L, Hutter RVP. Lobular carcinoma in situ of the breast: clinical, pathologic, and mammographic features. AJR 1991;157:257-65.
29. Rosen PP, Senie R, Schottenfeld D, et al. Noninvasive breast carcinoma: frecuency of unsuspected invasion and implication for treatment. Ann Surg 1979;189:377-82.
30. Liebens F, Cardinael S, Schillings AP, et al. Current management of Lobular in situ neoplasia. JBR-BTR 2008;91:166-7.
31. Cohen MA. Cancer upgrades at excisional biopsy after diagnosis of atypical lobular hyperplasia or lobular carcinoma in situ at core needle biopsy: some reasons why. Radiology 2004;231:617-21.
32. Lechner M, Jackman R, Brem RF, et al. Lobular carcinoma in situ and atypical lobular hyperplasia at percutaneous biopsy with surgical correlation: a multi-institutional study. (abstr) Radiology 1999;213(P):106.
33. Izquierdo M, Tresserra F, Martinez MA. Lesiones Preinvasivas. Carcinoma in Situ. Manual de Práctica Clínica en Senología. 2012; cap 8:38-40. ISBN 978-84-695-6593-3.
34. Tavassoli, FA., Hoeffler H, Rosai J et al. Intraductal proliferative lesions. In: Tavassoli F. A, Devilee P (eds) World Health Organization Classification of Tumors: Pathology and genetics of Tumor of the breast 978-3-540-45120-4.
35. Apple S K, Martin M, Moatamed NA et al. Significance of lobular intraepithelial neoplasia at margins of breast conservation specimens: a report of 38 cases and literature review. Diagnostic Pathology 2010;5:54
36. Bratthauer GL and Tavasoli FA. Lobular intraepithelial neoplasia: previously unexplored aspects assessed in 775 cases and their clinical implications. Virchows Arch 2002;440:134-8.
37. Hartmann LC, Sellers TA, Frost MH, et al. Benign breast disease and the risk of breast cancer. N Engl J Med 2005; 353(3):229-37.
38. Kabat GC, Jones JG, Olson N, et al. A multi-center prospective cohort study of benign breast disease and risk of subsequent breast cancer. Cancer Causes Control 2010;21(6):821-8.
39. Gao X, Fisher SG, Bahman Emami B. Risk of second primary cancer in the contralateral breast in women treated for early-stage breast cancer: a population-based study. Int J Radiat Oncol Biol Phys 2003;56(4):1038-45.
40. Murad TM, Contesso G, Mouriesse H. Papillary tumors of large lactiferous ducts. Cancer 1981;48:122-33.
41. Buhl-Jorgensen SE, Fischermann K, Johansen H et al. Cancer risk in intraductal papilloma and papilomatosis. Surg Gynecol Obstet 1968;127:1307-12.
42. Page DL, Salban KE, Jensen RA, et al. Subsequent breast carcinoma risk afther biopsy with atypia in a breast papilloma. Cancer 1996;78:258-66.
43. Izquierdo M, Prats de Puig M. Enfermedad de Paget del Pezón. Manual de Práctica Clínica en Senología. 2012; cap 39:168-9. ISBN 978-84-695-6593-3.
44. Dupont WD, Page DL. Risk factors of breast cancer in women with proliferative breast disease. N Engl J Med 1985; 312(3):146-51.
45. Jensen RA, Dupont WD, Page DL. Diagnostic criteria and cancer risk of proliferative breast lesions. J Cell Biochem. Suppl 1993;17:59-64.

Capítulo 2

Imágenes diagnósticas de las lesiones premalignas y de las lesiones preinvasoras.

A. Mariscal Martínez, L. J. Pina Insausti.

La extensión de los programas poblacionales de detección precoz del cáncer de mama mediante mamografía y el concomitante incremento del número de biopsias percutáneas guiadas por métodos de imagen, han motivado un aumento en la detección y diagnóstico de lesiones premalignas y preinvasivas mamarias. También ha contribuido a este aumento la revisión sistemática mediante resonancia magnética (RM) de pacientes de alto riesgo con predisposición genética a desarrollar cáncer de mama debido a mutaciones de BRCA1 o de BRCA2.

El objetivo de este capítulo será describir los hallazgos radiológicos de estas lesiones en las diferentes técnicas de imagen, valorar la aportación de las técnicas de biopsia percutánea con su correlación radiopatológica, definir su impacto en el manejo de la paciente y sopesar las limitaciones del estudio por imagen.

1. Lesiones premalignas.

Representan un grupo heterogéneo de lesiones proliferativas epiteliales de mama con un riesgo demostrado de aparición subsiguiente de carcinoma. Sabemos que existe una progresión histológica desde las lesiones premalignas a lesiones preinvasivas y posteriormente a lesiones invasivas de mama. En esta transformación existe un proceso patológico, celular y molecular. La mayoría de estos cambios incluyen una acumulación de cambios genéticos, expresión de oncogenes y falta de regulación del ciclo celular normal[1].

Dentro de las lesiones premalignas de mama se incluyen la atipia epitelial plana (FEA), la hiperplasia epitelial atípica (HEA), el carcinoma lobulillar in situ (CLIS) y las lesiones papilares (LP).

De forma general, podemos afirmar que las lesiones premalignas de mama no presentan imágenes características en las distintas pruebas de imagen. La forma más habitual de presentación es mediante la detección de microcalcificaciones en la mamografía, y su diagnóstico se establece principalmente mediante la biopsia percutánea guiada por estereotaxia. El éxito de la biopsia percutánea va a depender por una parte de la técnica -mejores resultados a mayor experiencia- y por otra de la realización de una correcta correlación radiopatológica. La sensibilidad de biopsia percutánea en la evaluación de estas lesiones va a depender del tipo de dispositivo de biopsia, el calibre de la aguja (Gauge), la extensión del muestreo de la lesión, el número de cilindros obtenidos, el apropiado procesamiento de las muestras, la exactitud de la valoración patológica y la correlación radiopatológica. Se ha demostrado que la infraestimación de malignidad en la biopsia percutánea tras la exéresis quirúrgica de estas lesiones, es menor con las muestras obtenidas mediante biopsia asistida por vacío (BAV) de 9 a 11 Gauges que con la biopsia con aguja gruesa (BAG) con dispositivos de corte automáticos de 14 a 18 Gauges. La BAV se considera en la actualidad el método idóneo para el diagnóstico de este tipo de lesiones, especialmente en el caso de las microcalcificaciones. Sin embargo, no carece de falsos negativos ni de un porcentaje considerable de infraestimación histológica, por lo que resulta discutible que sea una alternativa a la biopsia quirúrgica convencional[2,3,4].

Existe controversia y falta de consenso en el manejo de estas lesiones mamarias tras su diagnóstico mediante técnicas de biopsia percutánea, debido a su relativa infrecuencia y a los pocos estudios prospectivos publicados. Una única propuesta uniforme puede no ser apropiada para el manejo de todas estas lesiones. Un equipo multidisciplinar puede ofrecer opciones de tratamiento individualizado para estas pacientes[5].

1.1. Atipia epitelial plana.

La Atipia Epitelial Plana (FEA) fue originalmente descrita por Azzopardi como “clinging carcinoma in situ”. En 2003 el Grupo de Trabajo de Patólogos de Mama de la Organización Mundial de la Salud designó el término de FEA[6].

La atipia epitelial plana está incluida en las lesiones de células columnares (LCC). Estas constituyen un espectro de alteraciones histológicas que afectan a las unidades ductolobulillares terminales (UDLT), que se conocen desde hace décadas y han recibido múltiples denominaciones.

Estas lesiones corresponden a cambios epiteliales en la mama consistente con variables UDLT dilatadas, con presencia de epitelio columnar con células que se caracterizan por protusiones apicales ("apical scouts"), con presencia de secreción luminal que puede calcificar. La clasificación más detalladamente descrita es la aplicada por Schnitt et al.[7] que clasifica las LCC en tres tipos: cambios de células columnares (CCC), hiperplasia de células columnares (HCC) y atipia epitelial plana (FEA). Esta última presenta atipia citológica media (núcleos redondos u ovales monomorfos, que la diferencia de los otros tipos de lesiones). Asimismo se diferencia patológicamente de la HEA y del carcinoma ductal in situ (CDIS) por la ausencia de atipia arquitectural.

- **Hallazgos clínico-radiológicos.**

Las LCC se han convertido en objeto de interés por identificarse con frecuencia en las biopsias percutáneas mamarias guiadas por técnicas de imagen realizadas por microcalcificaciones indeterminadas o sospechosas, principalmente detectadas en el contexto de programas de detección precoz de cáncer de mama.

Existe escasa información en la literatura de los hallazgos radiológicos asociados con la FEA. Además a diferencia de otras entidades como la HEA y el CLIS hay limitados datos respecto a la importancia de su diagnóstico tras la biopsia percutánea guiada por métodos de imagen.

La FEA, al igual que las otras LCC, se presenta habitualmente en mujeres de 30-50 años, de forma asintomática. Se detecta principalmente mediante **mamografía.** El hallazgo de presentación mamográfico más frecuente es la detección de microcalcificaciones, más habitualmente del tipo amorfas y también heterogéneas o pleomórficas finas[8,9], siendo indistinguibles de las microcalcificaciones presentes en otras LCC y en la HEA o el CDIS (Fig. 2.1 y 2.2 Véase pág. 20).



A. Proyección focalizada con magnificación que muestra grupo de microcalcificaciones pleomórficas finas (flechas).

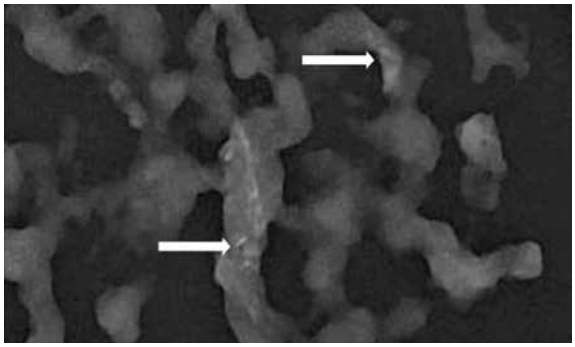

B. Radiografía de los cilindros obtenidos tras la BAV guiada por estereotaxia con aguja de 9-Gauge mostrando las microcalcificaciones (flechas) con resultado patológico de hiperplasia ductal de tipo columnar focalmente atípica.

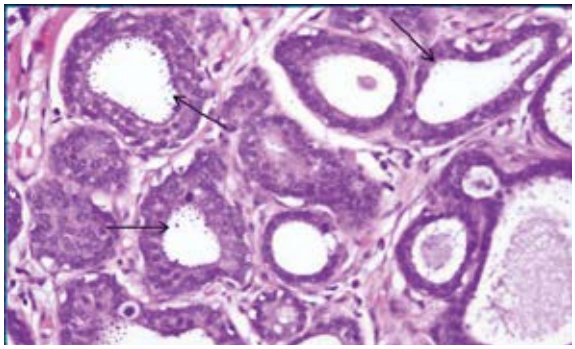

C. Examen histológico tras la exéresis quirúrgica. Atipia epitelial plana. Unidades ductolobulillares con acinos dilatados con secreción en su interior tapizados con varias capas celulares de núcleos redondeados monomorfos y protusiones apicales citoplasmáticas (flechas) (HE x 400).

Figura 2.1. Paciente de 48 años asintomática. Mamografía de control muestra grupo de microcalcificaciones en UCS de la mama derecha de 15 mm de extensión.

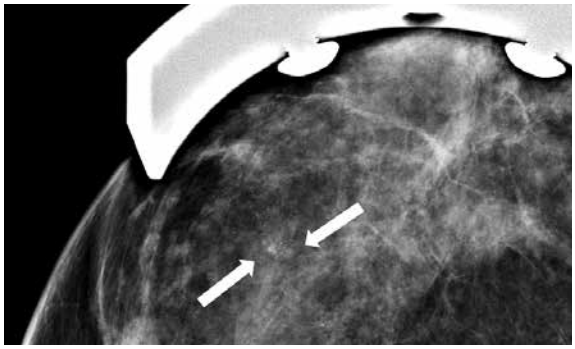

A. Proyección focalizada en CC mostrando grupo de microcalcificaciones amorfas de 5 mm de extensión (flechas).

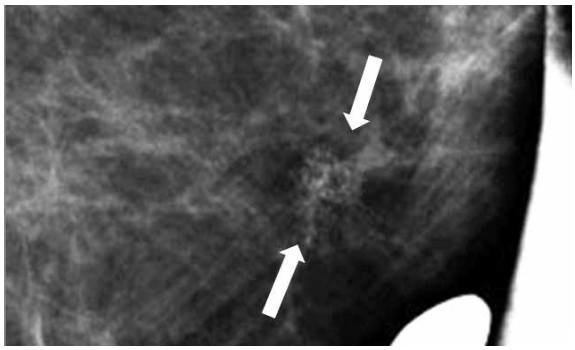

B. Proyección focalizada con magnificación en ML que muestra con más detalle el grupo de microcalcificaciones amorfas de distribución lineal (flechas). La BAV con aguja de 9-Gauge resultó una FEA.

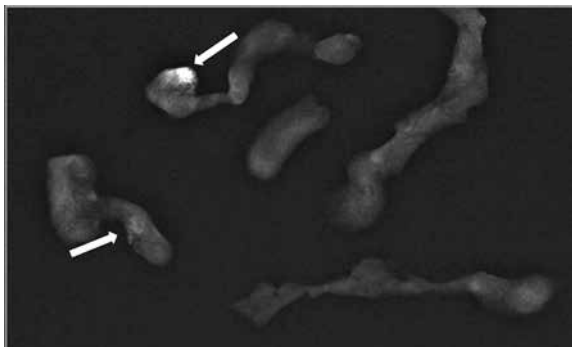

C. La Radiografía de los cilindros durante la biopsia percutánea muestra las microcalcificaciones (flechas). El examen patológico definitivo tras su exéresis quirúrgica reveló una FEA con HEA.

Figura 2.2. Paciente de 60 años asintomática. En mamografía de cribado se detecta grupo de microcalcificaciones en CII de la mama izquierda.

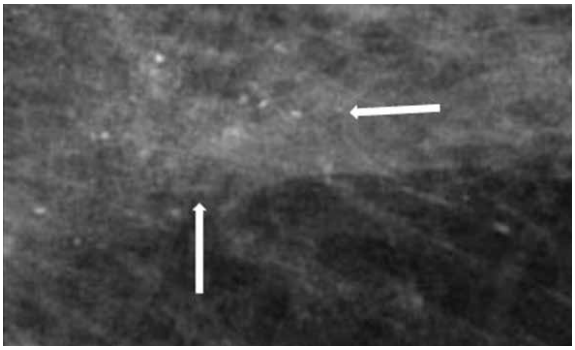

A. Proyección mamográfica localizada con magnificación en ML. Agrupación de microcalcificaciones amorfas en UCInf. e la mama izquierda, que ocupan una extensión aproximada de 20 x 17 mm (flechas).

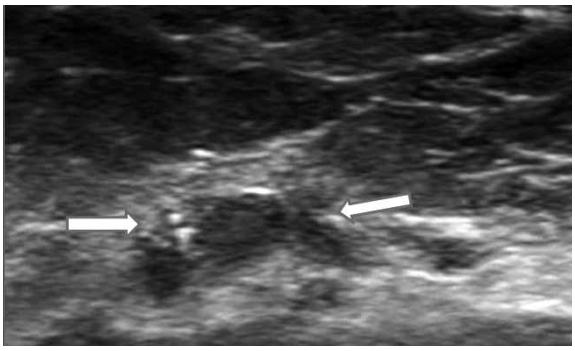

B. Ecografía mama. Nódulo hipoecogénico de morfología irregular y contornos microlobulados, con algunas calcificaciones en su interior (flechas). La biopsia con aguja gruesa de 14-Gauge guiada por ecografía dio una HEA. El resultado patológico tras la exéresis quirúrgica de la lesión reveló focos de CDIS.

Figura 2.3. Paciente de 47 años de edad, asintomática.

La FEA cuando presenta traducción **ecográfica** suele manifestarse como pequeña imagen de nódulo hipoecogénico, irregular, de márgenes microlobulados o de ecoestructura compleja, con o sin calcificaciones asociadas[8,10] (Fig. 2.3). Esta forma de presentación no es específica de la FEA siendo similar a la observada en la HEA y CDIS. Estos hallazgos ecográficos nos son útiles para catalogar la lesión dentro de la categoría BI-RADS 4 y nos ayuda como guía para la realización de la biopsia percutánea.

- **Correlación radiopatológica.**
  Biopsia percutánea / biopsia quirúrgica.

La frecuencia de la FEA es del 1,5% del total de biopsias por estereotaxia y ecografía, con un riesgo de desarrollar cáncer de mama dos veces superior a la población general. Las microcalcificaciones visibles en la mamografía se corresponden patológicamente con microcalcificaciones depositadas dentro del lobulillo o la luz del ducto terminal de las unidades ducto-lobulillares terminales (UDLT). Estas pueden hallarse también en la HEA, CDIS, hiperplasia epitelial ordinaria, papilomatosis y adenosis esclerosante[9].

La FEA, a diferencia de otras LCC, coexiste comúnmente con otras lesiones significativas incluyendo la HEA, CDIS de bajo grado, neoplasia lobular y el carcinoma tubular. Además la FEA presenta hallazgos inmunofenotípicos y atipias citológicas similares a la HEA y al CDIS de bajo grado. Algunos autores consideran que la FEA podría ser un precursor tanto del CDIS de bajo grado como de un carcinoma invasivo. Se ha visto que existen transacciones directas entre la FEA y el CDIS de bajo grado[11].

Si revisamos la literatura podemos observar que existen pocos estudios que aborden las manifestaciones radiológicas de presentación de la FEA y su correlación radiopatológica[8,9] y series cortas referentes a la aportación de la biopsia percutánea en este tipo de lesiones[12,13,14,15,16] El diagnóstico se establece mediante las técnicas de biopsia percutánea de las microcalcificaciones. Sin embargo, existe un porcentaje de infraestimación histológica de malignidad tras la biopsia quirúrgica que varía entre el 0-30% (Tabla 2.I). En estos estudios se observa que no existen unos factores clínicos, radiológicos o patológicos asociados significativamente con la infraestimación.

Pueden influir el tamaño de la lesión y el número de microcalcificaciones extraídas. La infraestimación es mayor cuando se presenta con nódulos en la ecografía, recomendándose en estos casos la excisión quirúrgica. También es mayor con la BAG que con la BAV, recomendándose ésta última como técnica de elección. En general en estos estudios se observa que la indicación de biopsia quirúrgica es clara cuando la FEA se asocia con la HEA en la biopsia percutánea por su marcada infraestimación. Pero existen dudas cuando la FEA es pura, con un reparto de opiniones. David N et al[12]. aconsejan de forma general la excisión quirúrgica de la FEA debido a un porcentaje de infraestimación de malignidad (CDIS o CDI) del 17,5%, excepto en casos de FEA pura de pequeño tamaño (< 10 mm) con excisión total de las microcalcificaciones tras BAV, no encontrando en estos casos cáncer tras la biopsia quirúrgica. Piubello Q et al.[13] también aconsejan el seguimiento radiológico en estos casos, no encontrando infraestimación tras su excisión quirúrgica. Lavoué V et al.[14] aconsejan la exéresis quirúrgica en todos los casos de FEA aunque sea aislada sin asociación con HEA. En los dos trabajos más recientes, con mayor número de casos, existen discrepancias en el manejo de la FEA pura. Uzoaru et al.[15] aconsejan seguimiento radiológico por su baja incidencia de infraestimación (3%) y no encuentran malignidad a los 5 años de seguimiento en los casos controlados sin excisión quirúrgica. Por el contrario Bianchi S et al.[16], en la serie más larga de FEA, aconsejan la extirpación quirúrgica debido al elevado riesgo de infraestimación tras la BAV, incluso cuando se trata de un resultado de FEA pura, con una infraestimación del 9,5% lo que justifica la exéresis quirúrgica dado que ningún parámetro clínico-patológico predice que casos presentarán cáncer en la extirpación quirúrgica.

Autor	Año	Nº casos	FEA pura	FEA + HDA	Infraestimación tras Cirugía %	
			Nº	Nº	FEA pura	FEA + HDA
David N, et al.[12]	2006	40	40	----------	17,5%	---------
Piubello Q, et al.[13]	2009	44	33	11	0%	30%
Lavoure V, et al.[14]	2011	60	60	----------	13%	---------
Uzoaru I, et al.[15]	2012	138	95	43	3%	18,6%
Bianchi S, et al.[16]	2012	365	190	275	9,5%	27,3%

Tabla 2.I. FEA. Infraestimación de la biopsia percutánea tras cirugía.

Aunque no existen guías de manejo uniforme para la excisión quirúrgica o el seguimiento en la FEA, la actitud mayoritaria en la actualidad ante el hallazgo de FEA en la biopsia percutánea, incluso en casos de FEA, es la extirpación quirúrgica. Las otras LCC (CCC y HCC) no requieren exéresis estando indicado un seguimiento clínico-mamográfico.

La posibilidad de seguimiento con pruebas de imagen sin exéresis quirúrgica, podría ser considerada en aquellos casos en los que se consigue la exéresis total de las microcalcificaciones mediante los cilindros obtenidos con la BAV y con un resultado de FEA focal en el examen histológico[12,13].

1.2. Hiperplasia ductal atípica.

La HEA o DIN 1c se caracteriza por una proliferación de células epiteliales atípicas de un tamaño menor o igual de 2 mm.

Constituye la lesión de alto riesgo más frecuente, representando el 5% de todas las biopsias de mama y un 20% de las biopsias realizadas por microcalcificaciones. La HEA aumenta el riesgo de desarrollar cáncer de mama 4-5 veces el de la población general y 8 a 10 veces si se asocia con historia de cáncer de mama en un familiar de primer grado.

Hallazgos clínico-radiológicos.

La HEA no presenta datos clínicos característicos. Habitualmente se trata de lesiones asintomáticas detectadas por las pruebas de imagen.

Los hallazgos mamográficos y ecográficos son inespecíficos. Representan con frecuencia los de la lesión subyacente en el interior de la cual se desarrolla la HEA[17]. El hallazgo más frecuente de presentación en la **mamografía** es en forma de microcalcificaciones. Más del 50% se corresponde con la lesión subyacente (adenosis o adenosis esclerosante). Menos del 50% las microcalcificaciones se desarrollan en espacios necróticos del interior de la HEA. El aspecto de las microcalcificaciones suele ser más frecuentemente sospechoso del tipo pleomórficas finas y también lineales finas o ramificadas (Fig. 2.4 y 2.5 Véase pág. 23). Pueden aparecer solas o asociadas a nódulos o distorsiones focales.

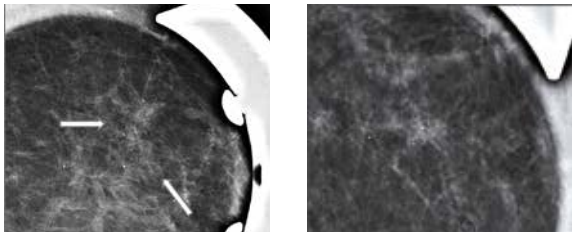

A-B. Proyecciones focalizadas con magnificación en ML y CC. Se observa área de microcalcificaciones pleomórficas finas y de disposición segmentaria en CSI de la mama derecha.

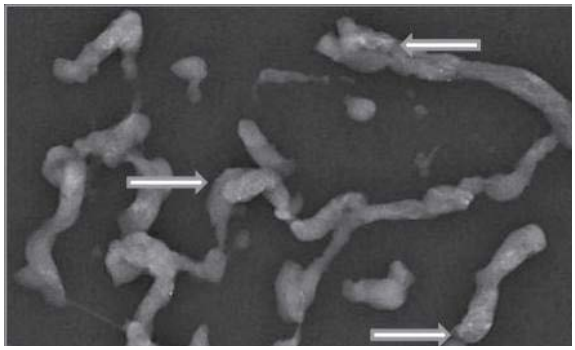

C. Radiografía de los cilindros tras BAV guiada por estereotaxia con aguja de 9G que muestra la presencia de microcalcificaciones, con resultado AP de hiperplasia ductal con atipia focal.

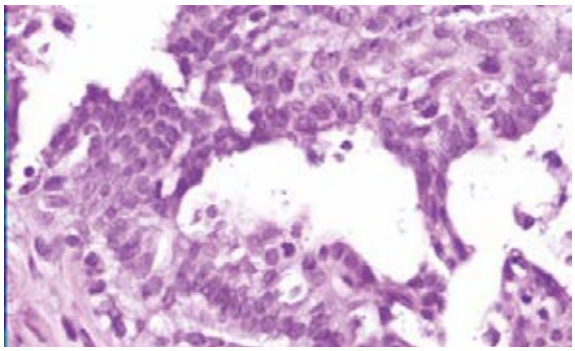

D. Examen anatomopatológico tras la exéresis quirúrgica. Dos ductos que muestran afectación por una proliferación celular de células uniformes que tienden a formar estructuras cribiformes, con bordes citoplasmáticos bien definidos. Hiperplasia ductal atípica sin carcinoma ductal in situ en la pieza.

Figura 2.4. Paciente de 57 años asintomática con grupo de microcalcificaciones de nueva aparición detectadas en mamografía de cribado.

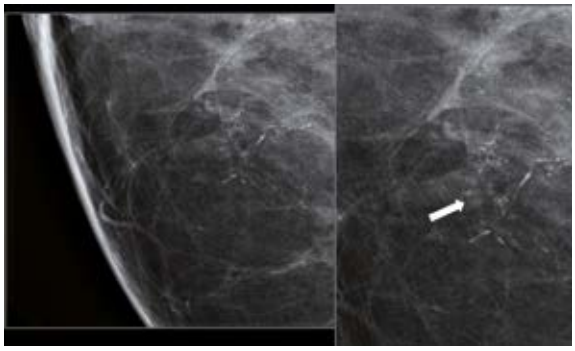

Figura 2.5. Proyección mamográfica focalizada con magnificación. Grupo de microcalcificaciones lineales finas de distibucción ductal (flechas). HEA tras excisión quirúrgica.

Menos común es la asimetría focal o distorsión focal, presentación que se produce cuando la HEA se desarrolla en adenosis o en la periferia de una cicatriz radial. También es poco frecuente su presentación en forma de nódulo, que se observa cuando la HEA se desarrolla en el interior de un papiloma.

De igual forma, los **hallazgos ecográficos** representan con frecuencia los de la lesión subyacente sobre la que se desarrolla la HEA y su localización periférica o central (Tabla 2.II). La HEA de origen periférico (surge de la UDLT o cicatriz radial) puede presentar un aumento de tamaño anómalo de un grupo de UDLT con y sin calcificaciones asociadas. En caso de que la HEA sea central (surge en el interior de un papiloma) puede aparecer como un nódulo sólido en el interior de un conducto ectásico (Fig. 2.6).

‣ **Origen periférico (surge de las UDLT o cicatrices radiales)**
· UDLT aumentada de tamaño con o sin calcificaciones
· Ducto terminal aumentado de tamaño con o sin UDLT
· Cicatriz radial
‣ **Origen central (surge en el interior de un papiloma)**
· Nódulo intraductal (= papiloma)
· Estructura tubular sólida
· Nódulo con extensión ductal o patrón ramificado

Tabla 2.II. Aspecto ecográfico de la HEA. Stavros, 2004[17].

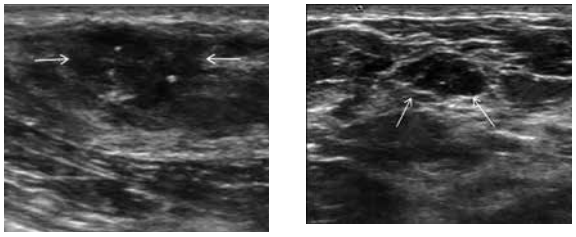

A-B. HEA de origen periférico: aumento de tamaño anómalo de un grupo de UDLT (flechas) con calcificaciones (A) y sin calcificaciones (B).

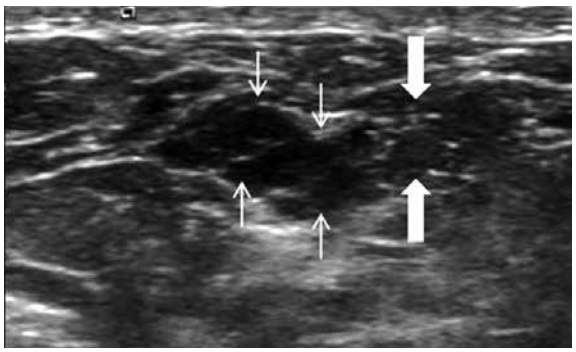

C. HEA central: nódulo sólido (flechas gruesas) en el interior de un conducto ectásico (flechas finas). Surge de un papiloma intraductal.

Figura 2.6. HEA. Hallazgos ecográficos.

Los hallazgos ecográficos tanto en la HDA central como periférica son normalmente sospechosos y requieren una clasificación BIRADS 4a o mayor en el 94% de casos, requiriendo biopsia.

La **resonancia magnética** (RM) de seguimiento realizada a pacientes de alto riesgo con mutaciones genéticas, ha contribuido al aumento de la detección de estas lesiones. La HEA constituye la lesión premaligna más frecuentemente encontrada en la BAV guiada por RM en todos los estudios, con un 51-61% de todas las lesiones. También es la que muestra mayor porcentaje de infraestimación[18].

Revisada la literatura, independientemente del tipo de lesión premaligna, se puede afirmar que no existen estudios que muestren características morfológicas ni dinámicas específicas de estas lesiones. Tampoco existen imágenes que puedan predecir con seguridad la infraestimación de malignidad tras BAV guiada por RM. La presentación más frecuente de estas lesiones es el realce de tipo no nodular de distribución lineal y ductal[19].

- **Correlación radiopatológica.**
  Biopsia percutánea / biopsia quirúrgica.

  Estas lesiones son comúnmente encontradas en las biopsias percutáneas para la evaluación de calcificaciones sospechosas. El porcentaje de infraestimación es significativo, siendo mayor con la biopsia con pistola automática de 14 G que con la BAV con 11 G, especialmente en lesiones no visibles por ecografía (microcalcificaciones)[4,20.] Han sido descritos factores que pueden ser predictores de la infraestimación del CDIS o carcinoma invasivo en la pieza quirúrgica. Entre estos destacan el tipo y extensión de las microcalcificaciones, el número de cilindros obtenidos con/sin microcalcificaciones, la extracción completa/incompleta de las microcalcificaciones y el tamaño y extensión de la atipia[21,22,23]. La infraestimación es más frecuente en microcalcificaciones altamente sospechosas y extensas[22]. Cuando la HDA es pequeña y todas las calcificaciones visualizadas por mamografía son extraídas, la probabilidad de infraestimación es menor[21,23]. Sin embargo Kohr JR et al.[21] obtienen una infraestimación del 12% en HEA pequeñas con afectación de 1 o 2 focos y con exéresis total de las microcalcificaciones.

  El porcentaje global de infraestimación de la BAV en la HEA detectadas por mamografía, ecografía o RM es muy alto, variando de 13-57%[5,18,21], por lo que de forma general está justificado el manejo quirúrgico de todas estas lesiones.

1.3. Carcinoma lobulillar in situ.

El término neoplasia lobulillar (NL) incluye el espectro que va desde la hiperplasia lobulillar atípica (HLA) hasta el carcinoma lobulillar in situ (CLIS). También se emplea el término neoplasia intraepitelial lobulillar (LIN) con diferentes subtipos según el grado de atipia: LIN 1 correspondiente a la HLA, LIN 2 o CLIS clásico, de bajo grado y LIN 3 o CLIS de alto grado pleomórfico[6].

El CLIS se considera en la actualidad un marcador de riesgo de cáncer en cualquier localización y mama.

- **Hallazgos clínico-radiológicos.**

  Comúnmente se encuentra en mujeres jóvenes (media de edad de 49 años), y es a menudo multifocal y bilateral.

  Un porcentaje elevado no presenta ninguna traducción en la **mamografía**, siendo más frecuente en el CLIS clásico. Las microcalcificaciones representan el hallazgo más frecuente. Las calcificaciones asociadas con el CLIS clásico (LIN 2) son generalmente agrupaciones puntiformes, de alta densidad y 0,5 mm en su diámetro o más pequeñas (Fig. 2.7 Véase pág. 25).

  El CLIS de tipo pleomórfico (LIN 3) es el subtipo más agresivo y se asocia más frecuentemente con calcificaciones que son de mayor tamaño y densidad. Puede manifestarse también como un nódulo con o sin calcificaciones. El CLIS no suele tener traducción **ecográfica**. Cuando se manifiestan ecográficamente suelen como un nódulo sólido hipoecogénico de márgenes microlobulados (BI-RADS 4) o como un nódulo de contornos bien delimitados (BI-RADS 3) cuando se desarrolla en un fibroadenoma[24]. Por RM puede mostrar un patrón de realce similar al CDIS.

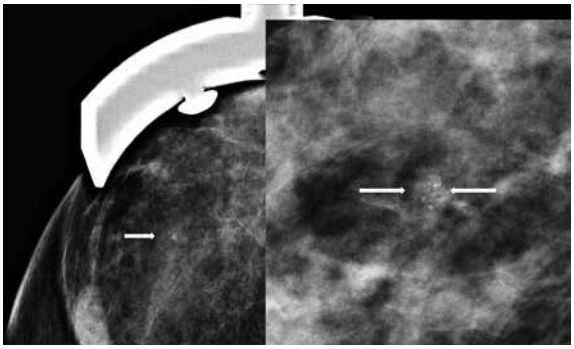

A. Proyección focalizada y magnificada en CC que muestra pequeño grupo de microcalcificaciones puntiformes de 6 mm (flechas).

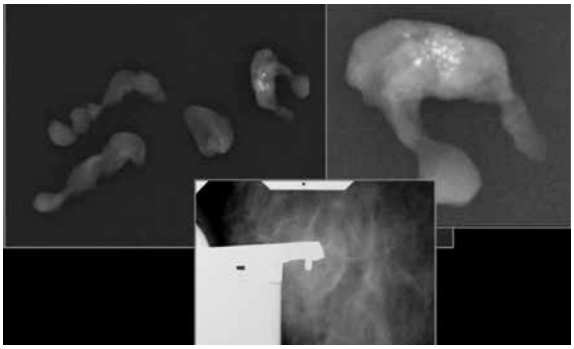

B. Radiografía de los cilindros tras la BAV guiada por estereotaxia con exéresis total de las microcalcificaciones con diagnóstico de CLIS. Se deja clip metálico.

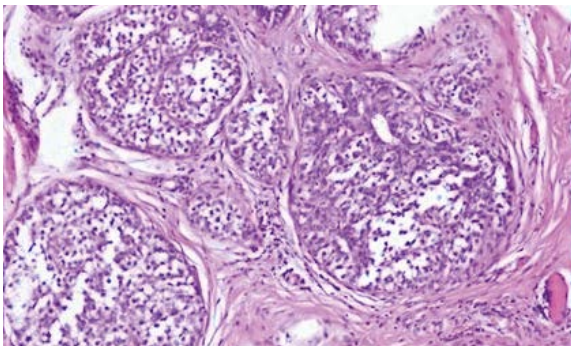

C. Examen anatomopatológico. Focos de CLIS. Acinis expandidos por una proliferación celular monomorfa discohesiva con núcleos uniformes redondos de cromatina fina y con escaso citoplasma.

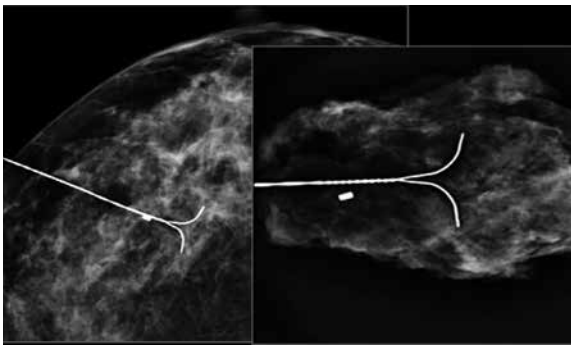

D. Marcaje preoperatorio por esterotaxia sobre clip metálico y radiografía de la pieza quirúrgica.

Figura 2.7. Paciente de 48 años asintomática, con microcalcificaciones en mama izquierda detectadas en mamografía de control.

Correlación radiopatológica. Biopsia percutánea / biopsia quirúrgica.

Habitualmente es un hallazgo incidental en la biopsia de mama en asociación con otra lesión. Su incidencia es del 0.8-3.3% de las biopsias quirúrgicas de mama. La infraestimación de malignidad de la biopsia percutánea en la NL tras la excisión quirúrgica es del 10- 35%.En la serie mayor de NL, con un total de 789 casos, los autores obtienen una infraestimación total del 27% (19% en HLA, 32% en CLIS y 41% en CLIS pleomórfico), concluyendo en la necesidad de excisión quirúrgica en todos los casos de NL en la biopsia percutánea[25].

Existe consenso en la indicación de excisión quirúrgica cuando el examen histológico muestra un CLIS pleomórfico o se presenta con calcificaciones o lesión nodular en las pruebas de imagen.

Los datos son limitados en cuanto al tratamiento de pacientes con NL incidental asociada a los hallazgos patológicos de la lesión diana y probablemente no requiera excisión quirúrgica. La posibilidad de seguimiento con pruebas de imagen (mamografía y RM) sin necesidad de exéresis en estos casos está siendo investigada con grandes estudios prospectivos, necesarios para establecer el manejo en este grupo de pacientes.

1.4. Lesiones papilares.

Las lesiones papilares (LP) de mama representan un grupo heterogéneo de lesiones con apariencias clínicas, radiológicas y patológicas distintas. Dentro de este grupo se incluyen: el papiloma único o múltiple, la papilomatosis juvenil, el carcinoma papilar intraductal, el carcinoma micropapilar invasor y el carcinoma papilar. Nos referiremos a las lesiones más frecuentes, el papiloma y el carcinoma papilar.

Hallazgos clínico-radiológicos.

La forma de presentación clínica más común de las LP es la telorrea uniorificial espontánea o masa palpable. Pueden ser asintomáticas descubiertas casualmente en una mamografía de cribado.

Las LP muestran un amplio espectro de apariencias en las distintas pruebas de imagen. Los hallazgos radiológicos son inespecíficos, no siendo fiables para diferenciar entre lesiones benignas y malignas[26,27].

El hallazgo más frecuente en la mamografía es un nódulo único o múltiple, bien delimitado, con una apariencia sólida o mixta por ecografía. En los casos de telorrea uniorificial espontánea estará indicada la realización de galactografía. La RM puede ayudar a establecer la extensión y distribución de las lesiones en pacientes con papilomatosis múltiple.

El papiloma intraductal se origina habitualmente en el ducto principal, sin afectación de la UDLT, localizándose en la zona retroareolar. Su tamaño puede variar desde pocos milímetros a varios centímetros. Presentan un ligero incremento del riesgo de desarrollar cáncer de mama, de 1.5 a 2 veces superior a la población normal cuando no se encuentran atipias en su interior y de 5 veces en casos de atipia.

Debido a su pequeño tamaño no son visibles normalmente por **mamografía.** Cuando tiene un tamaño mayor se muestran como nódulos densos bien delimitados, redondos u ovales de localización retroareolar (Fig. 2.8). Aproximadamente un 25% de los papilomas solitarios se asocian con calcificaciones de aspecto benigno. Por **ecografía** pueden aparecer como nódulo/s sólidos, ovalados, bien delimitados, como un nódulo mural intraquístico o como un nódulo dentro de un ducto dilatado (Fig. 2.8, 2.9 y 2.10 Véase pág. 27).

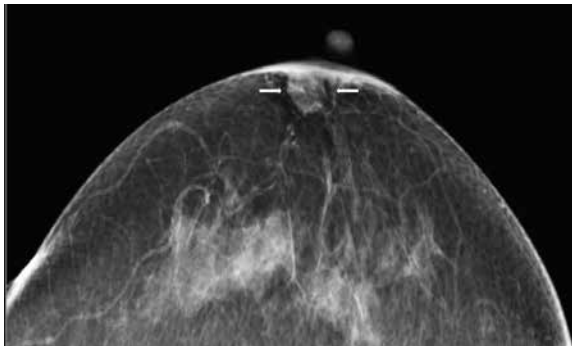

A. Mamografía: nódulo denso, ovalado, bien delimitado en región retroareolar.

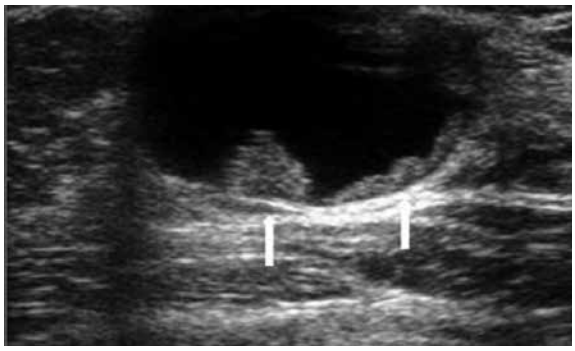

B. Ecografía mama: quiste con proliferaciones nodulares parietales.

Figura 2.8.Paciente de 52 años con nódulo detectado por Mamografía en la mama derecha. Papiloma intraquístico.

En el estudio eco doppler-color se puede observar el aumento de la señal de flujo dentro del papiloma, originado del pedículo vascular.

La **galactografía** muestra defecto/s de repleción intraductales murales bien definidos de contornos lisos o lobulados o una dilatación ductal con obstrucción parcial o total del ducto (Fig. 2.9 y 2.10 Véase pág. 27).

La **RM** puede ayudar a valorar aquellos casos de telorrea uniorificial en los que no se puede realizar la galactografía. Los papilomas pequeños suelen ser ocultos o aparecer como nódulos hipercaptantes con márgenes lisos. Los papilomas mayores se presentan como nódulos bien delimitados, con o sin componente intraductal, con realce uniforme o irregular, y curvas cinéticas tipo II o III no pudiéndose diferenciar del carcinoma papilar.

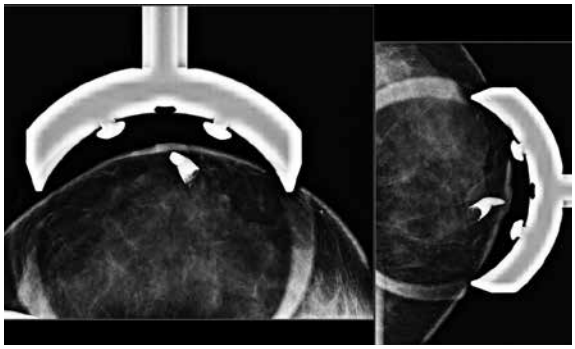

A. Galactografía. Proyecciones CC y ML focalizadas con magnificación. Amputación y dilatación del ducto por defecto de repleción en su interior.

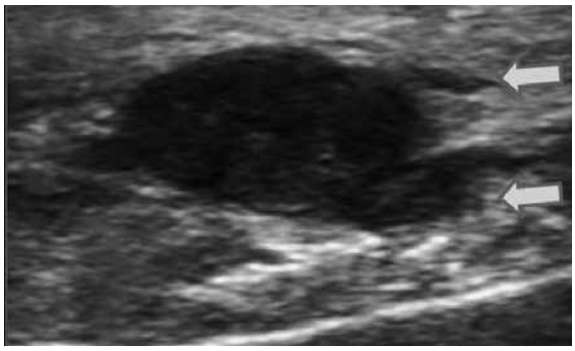

B. Ecografía de mama. Nódulo sólido hipoecogénico, bien definido, ovalado, dentro de un ducto dilatado (flechas).

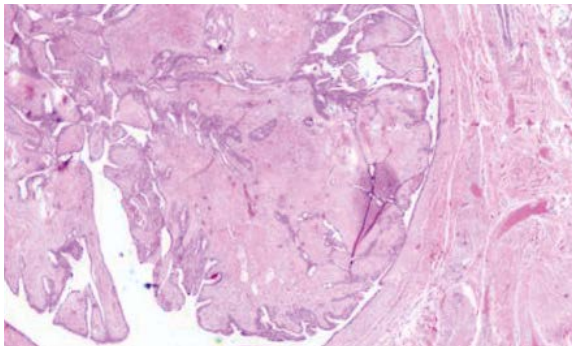

C. Estudio patológico tras su exéresis quirúrgica. Estructura arborescente formada por ejes fibrovasculares recubiertos de una doble capa de células mioepiteliales y epiteliales correspondiente a papiloma.

Figura 2.9. Paciente de 45 años de edad con telorragia uniorificial espontánea de la mama izquierda.

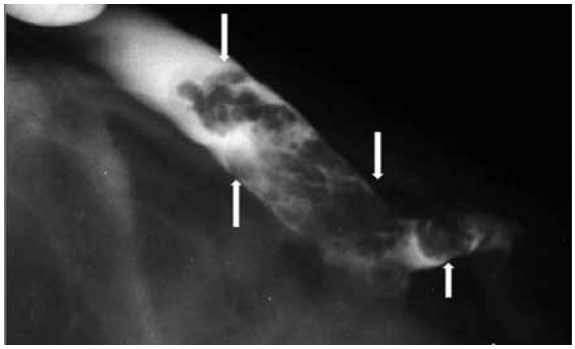

A. Galactografía: defectos de replección intraductales (flechas) con ducto dilatado.

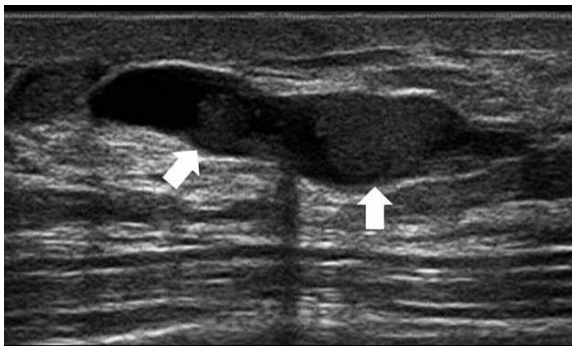

B. Ecografía mama: ducto dilatado con nódulos hipoecogénicos en su interior (flechas).

Figura 2.10. Paciente de 48 años con telorrea mama derecha. Papilomas múltiples.

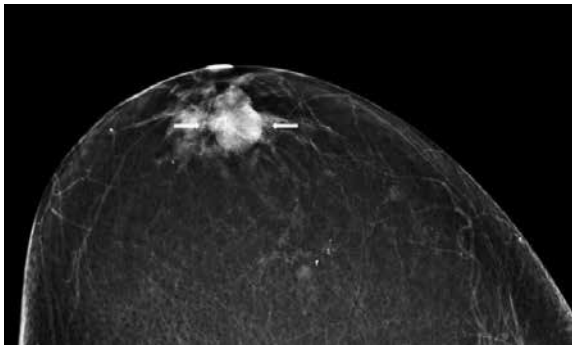

A. Mamografía proyección CC que muestra nódulo denso bien delimitado en región retroareolar de la mama izquierda.

B. Ecografía mama que muestra en región próxima a la areola (estrella) ducto dilatado con apariencia varias imágenes nodulares mixtas, sólido-quísticas con proliferaciones parietales nodulares (flechas).

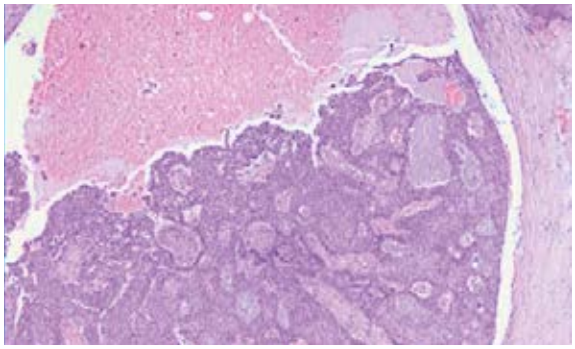

C. Examen histológico tras la exéresis quirúrgica. Cavidad quística encapsulada parcialmente ocupada por una proliferación celular compuesta por finos ejes vasculares cubiertos de una proliferación monomorfa de células neoplásicas dispuestas en un patrón sólido o cribiforme correspondiente a carcinoma papilar intraquístico.

Figura 2.11. Paciente de 58 años con nódulo palpable en la mama izquierda.

Los papilomas asociados con HEA o CDIS no presentan diferencias en las pruebas de imagen con los papilomas benignos. La presencia de HEA puede representar una lesión precursora y ser considerada un factor de riesgo de desarrollo de cáncer. Pueden presentar calcificaciones indeterminadas que pueden sugerir la presencia de CDIS, pero también pueden ser observadas asociadas con infartación, hemorragia o fibrosis.

El carcinoma papilar representa menos del 2% de los cánceres de mama, presentándose en una localización retroareolar en el 50% de casos y como un nódulo palpable. Se conocen tres subtipos de carcinoma papilar, el sólido, el intraquístico con o sin invasión y el carcinoma invasivo. La mayoría de carcinomas papilares no son invasivos. En la **mamografía** aparece como nódulo denso redondeado, ovalado o lobulado, de contornos bien delimitados. Por **ecografía** pueden verse como nódulo sólido homogéneo, un nódulo quístico complejo con proliferaciones nodulares parietales o un nódulo mixto sólido quístico (Fig. 2.11). La RM no presenta características específicas, con hallazgos morfológicos y curvas dinámicas que se superponen con los hallazgos de los papilomas benignos.

Correlación radiopatológica. Biopsia percutánea / biopsia quirúrgica.

Las LP son poco frecuentes, constituyendo menos del 10% de las lesiones mamarias benignas y un 1% de los cánceres de mama. Estas lesiones son identificadas histológicamente por la presencia de un tallo fibrovascular rodeado por variables grados de proliferación epitelial con o sin células mioepiteliales que se proyectan en la luz del ducto con crecimiento digitiforme.

Las LP representan un 5% de las lesiones identificadas en las biopsias percutáneas. La infraestimación de la biopsia percutánea es marcada, tanto para la BAG como la BAV, variando según las series entre un 0-67%. En general existe consenso en recomendar la excisión quirúrgica en cualquier LP con atipia en la biopsia percutánea por su alto porcentaje de infraestimación. Algunos proponen su extirpación incluso en pacientes con concordancia de benignidad en la biopsia percutánea, ya que una proporción significativa de papilomas pueden contener focos de atipia

o manifiestos cambios malignos que no pueden ser diferenciados por las pruebas de imagen ni con la biopsia percutánea[28]. Sin embargo, es una cuestión debatida en la actualidad la necesidad de tratamiento quirúrgico de papilomas benignos muestreados con BAV y con hallazgos enteramente benignos sin atipias. Estas lesiones podrían ser controladas con pruebas de imagen debido a la baja probabilidad de infraestimación. En los últimos años los sistemas de BAV han disminuido el porcentaje de infraestimación y se han convertido en una opción terapéutica en LP únicas de pequeño tamaño.

Esta proposición necesita ser validada mediante estudios prospectivos multidisciplinares con seguimiento a largo plazo.

2. Lesiones preinvasoras.

El carcinoma ductal in situ (CDIS) o neoplasia intraepitelial ductal (DIN) representa un grupo heterogéneo de lesiones con distintos hallazgos clínicos, radiológicos, patológicos y moleculares y distinto potencial de malignidad y transformación invasiva[1]. Histológicamente corresponde a una proliferación de células epiteliales malignas, limitadas al interior de los ductos de la mama, sin evidencia microscópica de invasión de la membrana basal y por tanto sin afectación estromal. Su interés radica en el aumento de su incidencia en las dos últimas décadas, representando en la actualidad entre un 15-25% de los casos de mama detectados en el cribado poblacional.

‣ Hallazgos clínico-radiológicos.

El 90% de los CDIS son clínicamente ocultos, detectados por mamografía. Cuando se manifiestan clínicamente suele ser en forma de nódulo palpable o telorrea / telorragia. También puede ser un hallazgo incidental en una biopsia de mama realizada por otros motivos.

El hallazgo más frecuente por **mamografía** es la presencia de microcalcificaciones, presentes en el 70-90% de los casos[29]. Las microcalcificaciones presentan más a menudo una morfología de alta sospecha (pleomórficas y lineales finas ramificadas), especialmente en el CDIS de alto grado, aunque también se pueden observar microcalcificaciones indeterminadas de baja o intermedia sospecha, más frecuente en el CDIS de bajo grado. Las microcalcificaciones pueden aparecer como grupo/s o con una distribución ductal segmentaria, regional o difusa (Fig. 2.12).

Menos frecuentemente el CDIS se puede manifestar como nódulo, distorsión focal, área de asimetría focal, defectos de repleción intraductales en la galactografía y patrón mixto (Fig. 2.13 Véase pág. 30).

La **ecografía** muestra una baja sensibilidad para la detección de las microcalcificaciones, por lo que es una técnica limitada en el CDIS dado que infraestima el componente intraductal en la mayoría de casos. Puede ser útil en pacientes sintomáticas en las que aumenta su sensibilidad o cuando la lesión tiene traducción ecográfica, lo que permite guiar la realización de la biopsia percutánea por esta técnica.

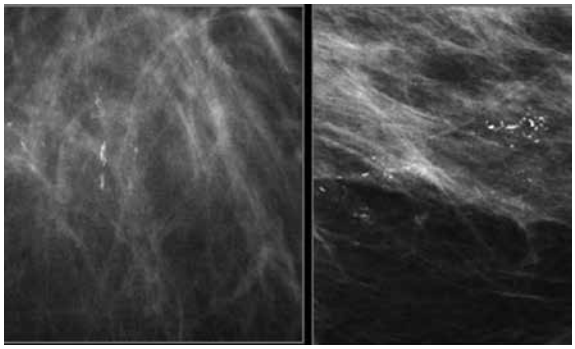

A. Mamografía: grupos de microcalcificaciones pleomórficas finas y lineales finas ramificadas.

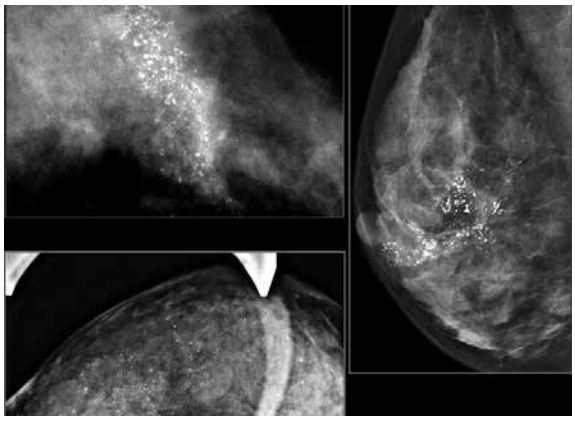

B. Mamografía: extensa área de microcalcificaciones heterogéneas de distribución segmentaria y regional.

Figura 2.12. Casos de CDIS de alto grado presentados con microcalcificaciones.

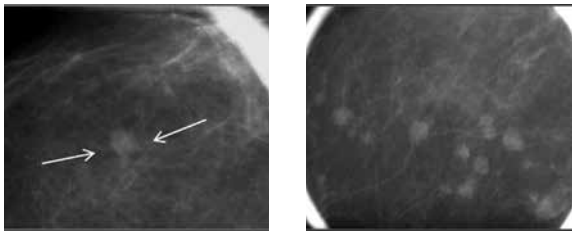

A. Nódulo (flechas) o nódulos.

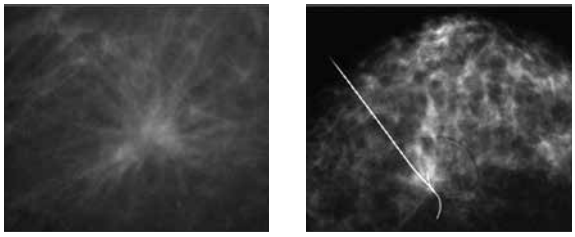

B. Distorsión focal de la arquitectura glandular.

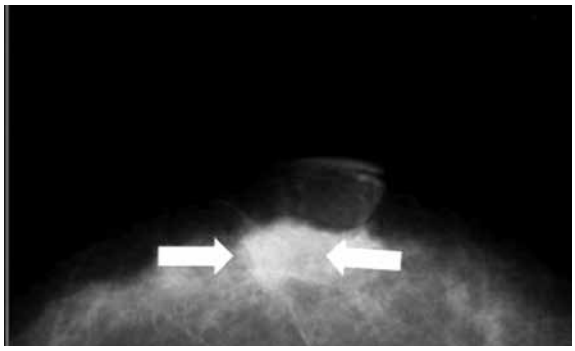

C. Asimetría de densidad focal (flechas).

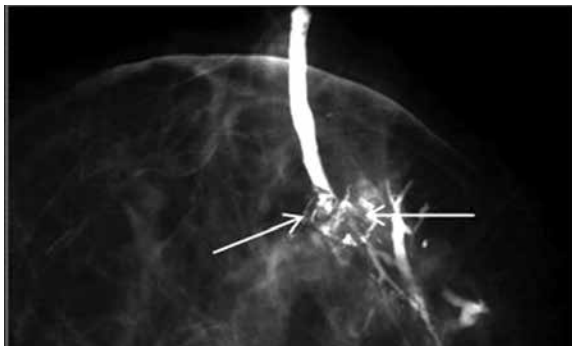

D. Galactografía: defecto de replección intraductal (flechas).

Figura 2.13. Otras formas de presentación del CDIS por Mamografía

El patrón morfológico predominante de presentación en el estudio con **RM** es el patrón de realce no nodular de distribución ductal lineal, segmentaria o regional, con curvas cinéticas variables, con predominio de la curva tipo III (Fig. 2.14 Véase pág. 31).

Al igual como ocurre en las lesiones premalignas, en el CDIS existe una infraestimación de la biopsia percutánea en la detección del componente invasivo tras su excisión quirúrgica, con una marcada disminución de la infraestimación (0-19%) con el empleo de la BAV, especialmente en los casos presentados con microcalcificaciones.

Uno de los principales problemas de las distintas pruebas de imagen en el CDIS es determinar con exactitud su extensión, que va a influir en la determinación de su tratamiento y en el porcentaje de re-excisión y recidivas tumorales. La determinación de la extensión constituye un reto, con muchas limitaciones con las técnicas de diagnóstico por la imagen. Existe una infraestimación en el tamaño del CDIS valorado por mamografía, en base a la extensión de las microcalcificaciones respecto al tamaño histológico porque las microcalcificaciones no reflejan siempre la extensión real de la lesión (Fig. 2.15 Véase pág. 31). La estimación de la extensión puede mejorar con la RM, siendo importante en la estadificación preoperatoria[30]. La RM permite detectar áreas no visibles de CDIS en la mamografía debido a la captación anómala de contraste, mejorando la sensibilidad de la mamografía. Sin embargo, no todos los CDIS muestran captación de contraste y existe sobreestimación (11-28%) e infraestimación (17-28%) del tamaño. En un análisis global de la literatura se observa que no existe un consenso en cuanto a la aportación de la RM. La mayor parte de trabajos son retrospectivos y con series cortas. Algunos trabajos apuntan que es la RM la que mejor valora la extensión del CDIS[30]. Sin embargo, en general parece que la estimación de la extensión mejora cuando se consideran en conjunto ambas técnicas.

A. Realce no nodular con distribución ductal lineal (flecha).

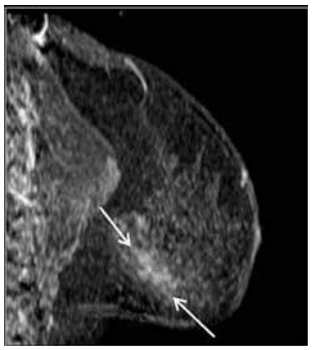

B. Realce de distribución segmentaria (flechas finas).

C. Realce de distribución regional (flechas gruesas).

Figura 2.14. Morfologías de realce en la RM del CDIS.

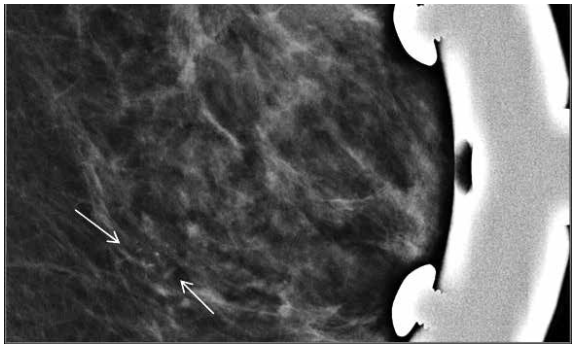

A. Mamografía: grupo de microcalcificaciones pleomórficas finas de 12 mm de extensión (flechas) correspondientes correspondiente a CDIS de bajo grado por la BAV guiada por estereotaxia.

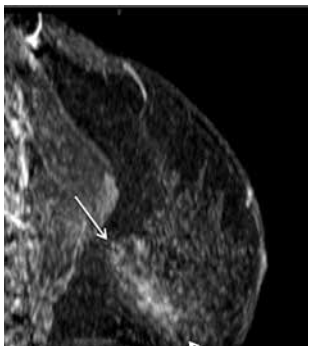

B. RM que muestra un realce no nodular de distribución segmentaria (flechas). La exéresis confirmo un extenso CDIS de bajo grado de 6 cm de extensión.

Figura 2.15. Caso de infraestimación del tamaño del CDIS por mamografía.

Bibliografía:

1. Burstein HJ, Polyak K, Wong JS, et al. Ductal Carcinoma in Situ of the Breast. N Engl J Med 2004;350:1430-41.
2. Bianchi S, Caini S, Renne G, et al. Positive predictive value for malignancy on surgical excision of breast lesions of uncertain malignant potential (B3) diagnosed by stereotactic vacuum-assisted needle core biopsy (VANCB): a large multi-institutional study in Italy. Breast. 2011;20:264-70.
3. Londero V, Zuiani C, Linda A, et al. Borderline breast lesions: comparison of malignancy underestimation rates with 14-gauge core needle biopsy versus 11-gauge vacuum-assisted device. Eur Radiol. 2011;21:1200-6.
4. Houssami N, Ciatto S, Bilous M, et al. Borderline breast core needle histology: predictive values for malignancy in lesions of uncertain malignant potential (B3). Br J Cancer. 2007;96:1253-7.
5. Krishnamurthy S, Bevers T, Kuerer H, et al. Multidisciplinary considerations in the management of high-risk breast lesions. AJR Am J Roentgenol 2012; 198(2):W132-40.
6. Tavassoli FA, Hoeffler H, Rosai J, et al. Intraductal proliferative lesions. World Health Organization classification of tumours: pathology and genetics of tumours of the breast and female genital organs. Lyon, France: IARC Press, 2003: 63-73. ISBN 978-92-832-2412-9.
7. Schnitt SJ. The diagnosis and management of pre-invasive breast disease: flat epithelial atypia-classification, pathologic features and clinical significance. Breast Cancer Res. 2003;5:263-8.
8. Solorzano S, Mesurolle B, Omeroglu A, et al. Flat epithelial atypia of the breast: pathological-radiological correlation. AJR Am J Roentgenol 2011;197:740-6.
9. Pandey S, Kornstein MJ, Shank W, et al. Columnar cell lesions of the breast: mammographic findings with histopathologic correlation. Radiographics 2007;27 Suppl 1:S79-89.
10. Kim MJ, Kim EK, Oh KK, et al. Columnar cell lesions of the breast: mammographic and US features. Eur J Radiol 2006;60:264-9.
11. Aulmann S, Braun L, Mietzsch F, et al. Transitions between flat epithelial atypia and low-grade ductal carcinoma in situ of the breast. Am J Surg Pathol. 2012;36:1247-52.
12. David N, Labbe-Devilliers C, Moreau D, et al. Diagnosis of flat epithelial atypia (FEA) after stereotactic vacuum-assisted biopsy (VAB) of the breast: What is the best management: systematic surgery for all or follow-up?. J Radiol. 2006;87:1671-7.
13. Piubello Q, Parisi A, Eccher A, et al. Flat epitelial atypia on core needle biopsy: which is the management?. Am J Surg Pathol. 2009;33:1078-84.
14. Lavoué V, Roger CM, Poilblanc M, et al. Pure flat epithelial atypia (DIN 1a) on core needle biopsy: study of 60 biopsies with follow-up surgical excision. Breast Cancer Res Treat. 2011;125:121-6.
15. Uzoaru I, Morgan BR, Liu ZG, et al. Flat epithelial atypia with and without atypical ductal hyperplasia: to re-excise or not. Results of a 5-year prospective study. Virchows Arch. 2012;461:419-23.
16. Bianchi S, Bendinelli B, Castellano I, et al. VANCB Study Group. Morphological parameters of flat epithelial atypia (FEA) in stereotactic vacuum-assisted needle core biopsies do not predict the presence of malignancy on subsequent surgical excision. Virchows Arch. 2012;461:405-17.
17. A. Thomas Stavros. Breast Ultrasound. 1ª ed. Philadelphia. Ed. Lippincott Wilians & Wilkins. 2004. ISBN-10: 039751624X.
18. Liberman L, Holland AE, Marjan D, et al. Underestimation of atypical ductal hyperplasia at MRI-guided 9-gauge vacuum-assisted breast biopsy. AJR Am J Roentgenol 2007;188:684-90.
19. Heller SL, Moy L. Imaging features and management of high-risk lesions on contrast-enhanced dynamic breast MRI. AJR Am J Roentgenol 2012; 198:249-55.
20. Berg WA. Image-guided breast biopsy and management of high-risk lesions. Radiol Clin North Am. 2004;42:935-46.
21. Kohr JR, Eby PR, Allison KH, et al. Risk of upgrade of atypical ductal hyperplasia after stereotactic breast biopsy: effects of number of foci and complete removal of calcifications. Radiology. 2010;255:723-30.
22. de Mascarel I, Brouste V, Syed- Asad M, et al. All atypia diagnosed at stereotactic vacuum-assisted breast biopsy do not need surgical excision. Mod Pathol. 2011;24:1198-206.
23. Forgeard C, Benchaib M, Guerin N, et al. Is surgical biopsy mandatory in case of atypical ductal hyperplasia on 11-gauge core needle biopsy?. A retrospective study of 300 patients. Am J Surg. 2008;196:339-45.
24. Choi BB, Kim SH, Park CS, et al. Radiologic findings of lobular carcinoma in situ: mammography and ultrasonography. J Clin Ultrasound. 2011;39:59-63.
25. Hussain M, Cunnick GH. Management of lobular carcinoma in-situ and atypical lobular hyperplasia of the breast--a review. Eur J Surg Oncol. 2011; 37:279-89.
26. Eiada R, Chong J, Kulkarni S, et al. Papillary lesions of the breast: MRI, ultrasound, and mammographic appearances. AJR Am J Roentgenol 2012;198:264-71.
27. Muttarak M, Lerttumnongtum P, Chaiwun B, et al. Spectrum of papillary lesions of the breast: clinical, imaging, and pathologic correlation. AJR AJR Am J Roentgenol 2008;191:700-7.
28. Liberman L, Tornos C, Huzjan R, et al. Is surgical excision warranted after benign, concordant diagnosis of papilloma at percutaneous breast biopsy? AJR Am J Roentgenol 2006;186:1328-34.
29. Yamada T, Mori N, Watanabe M, et al. Radiologic-pathologic correlation of ductal carcinoma in situ. Radiographics 2010;30:1183-98.
30. Kuhl CK, Schrading S, Bieling HB, et al. MRI for diagnosis of pure ductal carcinoma in situ: a prospective observational study. Lancet 2007;370:485-91.

Capítulo 3

Clasificación histológica: DIN, LIN y DIN papilar.

F. Tresserra Casas, C. Ardiaca i Bosch, Mª A. Martínez Lanao.

"En lesiones mamarias, cuando patólogos expertos discrepan en el diagnóstico de malignidad, la paciente vive. Cuando están de acuerdo, las muertes por cáncer incrementan siempre su porcentaje".

Bloodgood J.
Arch. Surg 1921;111:445-542.

Las lesiones precursoras del cáncer de mama son aquellos cambios epiteliales confirmados histológicamente, habitualmente influenciados por una predisposición genética, que condicionan un mayor riesgo de desarrollar una lesión maligna. Este riesgo aumenta de forma directa con el tiempo y además hay que tener en cuenta que es el mismo para ambas mamas, es decir, el tener una lesión precursora en una mama también supone un riesgo de desarrollar un cáncer en la mama contralateral[1]. Entre las lesiones hiperplásicas, descritas por Azzopardi como epiteliosis en 1979[2] y el cáncer invasivo de la mama, están las lesiones preinvasivas, que son aquellas lesiones epiteliales proliferativas malignas que están limitadas por la membrana basal y que por tanto no infiltran el estroma y no han alcanzado los vasos con lo que no pueden haberse diseminado. Los criterios diagnósticos histopatológicos, tanto de las lesiones hiperplásicas como de las lesiones preinvasivas, han cambiado con el tiempo y no siempre han sido suficientemente claros o estrictos para permitir la reproductibilidad inter e intraobservador necesarias para catalogar este tipo de lesiones. Estudios llevados a cabo por Rosai[3] en los que se sometió a revisión 17 lesiones limítrofes de la mama a 5 patólogos expertos en patología mamaria, demostraron una importante falta de concordancia diagnóstica de forma que en ningún caso fue unánime y en 6 casos el diagnóstico de una misma lesión oscilaba entre hiperplasia y carcinoma intraductal.

Es por ello que autores como Tavassoli y Page han intentado establecer criterios morfológicos estrictos y fácilmente reproducibles para catalogar estas lesiones[4,5].

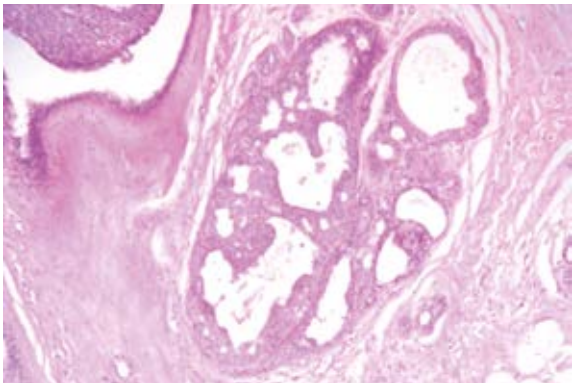

Figura 3.1. Hiperplasia Intraductal. Proliferación intraductal con formación de luces secundarias de trayecto irregular y sin atipia citológica.

De esta forma la **hiperplasia intraductal no atípica** (Fig. 3.1) corresponde a un incremento de la celularidad ductal con un agrupamiento sincitial y formación de luces secundarias, generalmente de distribución periférica y trayecto irregular. Los núcleos son ovoides y de forma ocasional puede observarse necrosis.

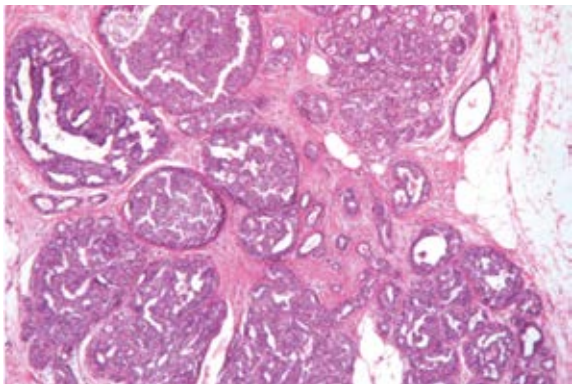

Figura 3.2. Carcinoma Intraductal de bajo grado. Proliferación intraductal de células monomorfas con presencia de luces secundarias rígidas. La extensión de la lesión supera los 2 mm.

En el otro extremo, el **carcinoma intraductal bien diferenciado o de bajo grado** (Fig. 3.2) se caracteriza por un incremento de la celularidad del conducto con formación de luces rígidas y núcleos redondos o monomorfos.

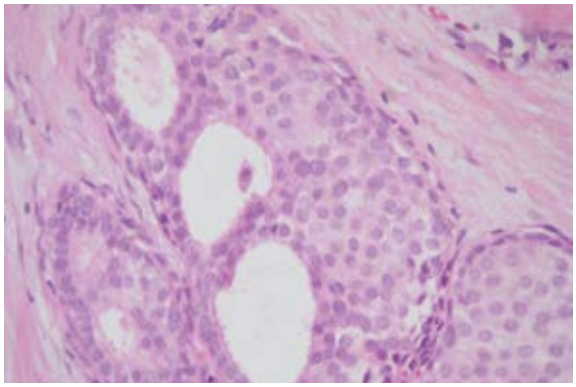

Figura 3.3. Hiperplasia intraductal atípica. Proliferación intraductal de células monomorfas con presencia de luces secundarias rígidas. La extensión de la lesión no supera los 2 mm.

Entre ambas lesiones encontramos la **hiperplasia intraductal atípica** (Fig. 3.3) en la que los hallazgos se entremezclan y se han introducido criterios cualitativos como son la presencia de figuras de mitosis atípicas y la morfología redonda de los núcleos y criterios cuantitativos, es decir que estos hallazgos afecten a un solo conducto o a una extensión agregada de varios conductos que no supere los 2 mm.

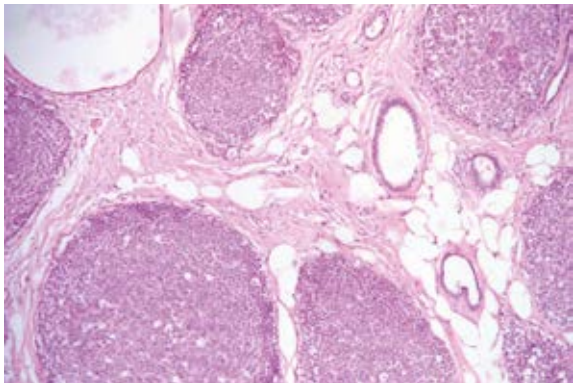

Figura 3.4. Hiperplasia lobulillar atípica. Proliferación celular que rellena completamente el acino y lo distiende.

La **hiperplasia lobulillar** (Fig. 3.4) siempre es atípica y estaría representada por una proliferación de células monomorfas en una o más unidades lobulillares y que afectan a más del 50% del lóbulo.

En el carcinoma intraductal también han surgido múltiples clasificaciones (Tabla 3.I Véase pág. 35) que han tenido en cuenta el patrón arquitectural, la diferenciación celular, la atipia nuclear, la presencia de necrosis, el tamaño de la lesión y la distancia al margen. La mayoría de ellas coinciden en reconocer tres categorías: el carcinoma intraductal de alto grado, grado intermedio o de bajo grado[6-15]. Hay clasificaciones que tienen en cuenta el tamaño y la configuración de la lesión[16].

Uno de los sistemas más utilizado es el **Índice de Van Nuys** que no sólo clasifica el carcinoma intraductal sino que además indica, según el grado, la conducta a seguir y además incluye características del paciente como la edad[6,13,14]. La concordancia diagnóstica interobservador también sufre variaciones en función del sistema utilizado[17].

Reproduciendo los estudios de Rosai[3] con criterios establecidos, Schnitt y col.[18] sometieron a consideración diagnóstica 24 lesiones limítrofes de la mama convenientemente señaladas a 6 patólogos expertos en el tema, habiéndoles facilitado previamente un dosier con las definiciones y un set de preparaciones histológicas representativas de las lesiones. En este caso la concordancia fue del 58%. Por tanto la utilización de criterios estrictos disminuye considerablemente la variabilidad interobservador y mejora la concordancia diagnóstica.

Con el objetivo de reducir el criterio subjetivo de la interpretación de imágenes reales, Ghofrani y col.[19] plantearon un estudio de concordancia utilizando 5 diagramas, esquematizados de condiciones relacionadas con lesiones limítrofes de la mama en las que se planteaban cuestiones relacionadas con el tamaño de la lesión, número de conductos afectados, tamaño de los conductos afectados, distancia al margen, conveniencia o no de re-excisión y presencia o no de microinfiltración. En el estudio participaron 230 patólogos, entre expertos y patólogos generales interesados en la patología mamaria. No encontraron diferencias entre las respuestas dadas por el grupo de expertos y el grupo de interesados y concluyeron que los criterios convencionales utilizados para distinguir entre hiperplasia intraductal y carcinoma intraductal no disminuyen la variabilidad interobservador.

CLASIFICACIÓN	GRADO	PATRÓN	ATIPIA	NECROSIS
Lagios (1989) (9) (atipia, mitosis, necrosis)	I II III IV	Sólido Papilar/Cribiforme Cribiforme Cribiforme/Micropapilar	Si (+++) Si (+++) Si (++) No	Si Si No/Focal No
Tavassoli AFIP (1992) (8) (atipia, necrosis)	1 2 3		No Si(+) No Si (+++)	No No Si (+) No/Si
Bellamy (1993) (10) (arquitectura)	Bajo Alto	Papilar/Cribiforme Comedo/Sólido		
Holland (1994) (7) Grupo Europeo de Patólogos (arquitectura, atipia)	Bien Dif. Mod. Dif. Pob. Dif.	Crib./Micropapilar Cualquiera Solido/Crib.	Si (+) Si (++) Si (+++)	No No No/Si
Nothingham (1994) (11) (necrosis, arquitectura)	1 2 3	Comedo Crib./Micropapilar Crib/Micropapilar		Comedo No Comedo No
Leal (1995) (12) (atipia)	1 2 3		No Si (+/++) Si (+++)	
Van Nuys (1995) (6,13,14) (atipia, necrosis)	Bajo Grado Bajo Grado con Necrosis Alto Grado		Si (+/++) Si (+/++) Si (+++)	No Si No/Si
Grupo Europeo de Screening Mamario (1997) (15) (atipia)	1 2 3		Si (+) Si (++) Si (+++)	

Tabla 3.I. Clasificación del carcinoma intraductal.

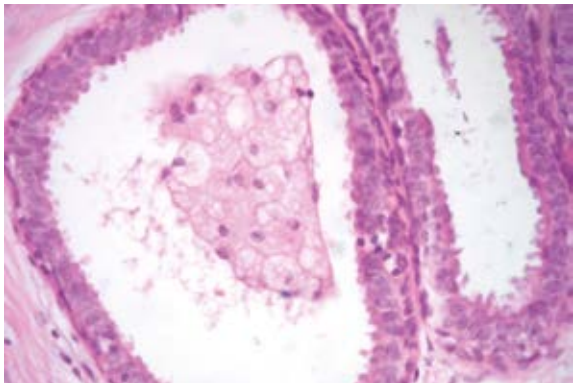

Figura 3.5. Atipia en epitelio plano. Incremento en el número de capas del epitelio de revestimiento manteniendo la arquitectura plana constituido por células cilíndricas.

La **atipia en epitelio plano** (FEA) o **hiperplasia de células columnares con atipia** (Fig. 3.5) se caracteriza por la substitución del epitelio de revestimiento ductal por un revestimiento constituido por una o varias hileras de células epiteliales monomorfas con atipia citológica de bajo grado. Estas células con frecuencia son columnares y ocasionalmente cúbicas.

Aunque su número aumente mantienen el patrón plano de crecimiento a lo largo de la pared del conducto sin formar luces secundarias ni pesudopapilas como ocurre en la hiperplasia intraductal convencional. Puede observarse secreción intraluminal. Puede asociarse a carcinoma intraductal y carcinoma tubular. Con frecuencia es multifocal y bilateral[20, 21].

Con la finalidad de unificar criterios y establecer conductas terapéuticas en las lesiones precursoras y preinvasivas de la glándula mamaria, y siguiendo el ejemplo que se había utilizado en otros órganos, Tavassoli introduce el término de **neoplasia mamaria intraepitelial** (MIN) que incluye la **neoplasia lobulillar intraepitelial** (LIN), la **neoplasia ductal intraepitelial** (DIN) e incluso la **neoplasia papilar intraductal**[22].

La **neoplasia lobulillar intraepitelial** se subdivide en **LIN1** caracterizada por una proliferación que llena pero no distiende el acino, **LIN2** cuando la proliferación distiende el acino y **LIN3** si los acinos confluyen entre si corresponde al LIN3 tipo 1 y si hay células en anillo de sello al LIN3 tipo 2[23].

		‣ Diagnóstico	‣ Atipia	‣ Necrosis	‣ Rescisión si Margen afectado
‣ Lesiones Ductales					
· DIN 1 a		Hiperplasia intraductal	No	No/Si	No
· DIN 1 b		Hiperplasia intraductal atípica en Epitelio plano monomorfo	No	No	¿/No
· DIN 1 c	≤ 2 mm	Hiperplasia intraductal atípica.	No	No	Si
	> 2 mm	CID grado 1	No	No	Si
· DIN 2		CID grado 2	No	Si	Si
		(Crib/micropap con necrosis o atipia)	Si	Si	Si
		Tipos especiales			Si
· DIN 3		CID grado 3	Si	Si	Si
		Anaplásico con o sin necrosis	Si	No	Si
‣ Lesiones Lobulillares					
· LIN 1		Hiperplasia lobulillar atípica			
· LIN 2		Carcinoma lobulillar in situ			
· LIN 3		Carcinoma lobulillar in situ de alto grado			
‣ Lesiones Papilares					
		Papiloma intraductal			
		Papiloma atípico			
		Carcinoma papilar intraductal			

DIN= Neoplasia ductal intraepitelial. HID= Hiperplasia intraductal. HIDA= Hiperplasia intraductal atípica. CID= Carcinoma intraductal. Crib.= Cribiforme. Micropap= Micropapilar. LIN= Neoplasia lobilillar intraepitelial.

Tabla 3.II. Clasificación de la neoplasia intraepitelial ductal, lobulillar y lesiones papilares.

La **neoplasia ductal intraepitelial** o **DIN** definida en 1998 y modificada en 2001[22,24] (Tabla 3.II Véase pág. 36): **DIN 1 a** que incluye la hiperplasia no atípica convencional, **DIN 1 b** que corresponde a la hiperplasia intraductal atípica y la atipia en el epitelio plano monomorfo y el **DIN 1 c** que engloba la hiperplasia intraductal atípica de un diámetro igual o superior a los 2 mm y el carcinoma intraductal grado 1 de más de 2 mm. El **DIN 2** representa el carcinoma intraductal de diferenciación intermedia o grado 2, al carcinoma intraductal micro papilar o cribiforme en el que encontramos atipia citológica o necrosis y aquellos tipos especiales de carcinoma intraductal como son el apocrino o de células claras. Finalmente el **DIN 3** agrupa el carcinoma intraductal de alto grado o grado 3 y el carcinoma intraductal anaplásico independientemente de que tenga o no necrosis.

Esta clasificación ha sufrido distintas modificaciones. En el 2003[25] el **DIN 1 a** corresponde a la atipia en epitelio plano, el **DIN 1 b** a la Hiperplasia intraductal atípica y el DIN 1c al carcinoma intraductal de bajo grado (grado 1).

Clasificación DIN	Diagnóstico	Reexcisión
DIN 1 (a) tipo plano	Atipia en epitelio plano.	En BPP: No. En el margen: No.
DIN 1 (b) < 2 mm	Afectación parcial o completa de un conducto <2 mm.	En BPP: Si. En el margen: ¿..?
DIN 1 (c) > 2 mm	Afectación completa de un conducto >2 mm.	En BPP: Si. En el margen: Si.

DIN= Neoplasia ductal intraepitelial.

BPP= Biopsia por punción.

DIN de bajo grado= Corresponde a la hiperplasia intraductal y no requiere reexcisión.

Tabla 3.III. Clasificación DIN 1 (2012)[25, 26]

En su última versión ha quedado definida como[26] (Tabla 3.III): **DIN 1 que incluye el DIN 1 a que corresponde a atipia en epitelio plano, DIN 1 b con afectación parcial o completa de un conducto de 2 mm o menos y DIN 1 c cuando hay afectación completa de un conducto de más de 2 mm.** Las definiciones de DIN 2 y 3 son las mismas.

La clasificación DIN no solo aporta criterios diagnósticos y de clasificación de las lesiones ductales precursoras y preinvasoras sino que además establece la conducta quirúrgica en función del estado del margen. Además, aunque la clasificación no representa una progresión de la enfermedad el riesgo acumulado de desarrollar un cáncer oscila entre el 1-2% en el DIN 1a hasta el 20-75% en el DIN 3[22,24]. El DIN no tiene por qué representar forzosamente una progresión pues sólo el DIN 3 es un claro precursor de cáncer. En un mismo túbulo pueden encontrarse distintos grados de DIN, lo que si supondría una progresión de la enfermedad, pero el hecho de que pueda haber diversos grados de DIN en distintos túbulos supondría que se trata de lesiones diferentes[22].

La evolución del LIN a cáncer infiltrante es del 14% para el LIN 1, del 18% para el LIN 2 y del 23% para el LIN 3, **pudiendo ser el cáncer infiltrante de la variedad lobulillar o ductal**[23]. Además existe una asociación entre el LIN y DIN de forma que a mayor grado de LIN mayor es el grado de DIN de forma que la asociación a DIN 2-3 es del 0% para el LIN 1, del 41% para el LIN2 y del 53% para el LIN 3. No obstante la asociación de carcinoma ductal infiltrante es mayor en el LIN 1 (89%) y 2 (53%) que en el 3 (14%), ello podría ser debido a que algunas lesiones intraductales de bajo grado podrían confundirse con un LIN 3[23].

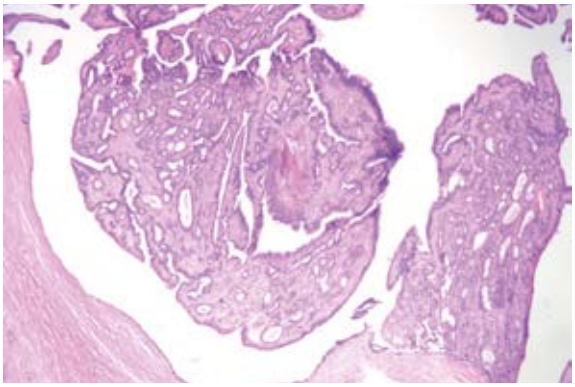

Figura 3.6. Papiloma intraductal. Proliferación epitelial arborescente, simple o compleja, con ejes conectivo-vasculares, adherida a la pared de un conducto dilatado.

Las lesiones papilares se clasifican en **papiloma** (Fig. 3.6) **o papilomatosis intraductal** como una proliferación epitelial arborescente, simple o compleja, con ejes conectivo-vasculares, adherida a la pared de un conducto dilatado por un pedículo de grosor variable y con presencia de células mioepiteliales. Es una lesión epitelial homogénea con grados variables de hiperplasia intraductal.

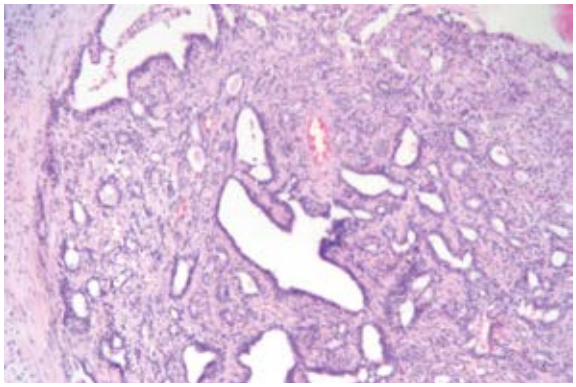

Figura 3.7. Papiloma atípico. Lesión papilar con áreas con atipia nuclear grado 1 y una disminución o ausencia de células mioepiteliales, ocupando un área inferior a un tercio de la extensión de la lesión.

Papiloma atípico (Fig. 3.7) cuando la lesión papilar muestra áreas de DIN 1 con atipia nuclear grado 1 y una disminución o ausencia de células mioepiteliales, además de pérdida de expresión de la citoqueratina 5/6, ocupando un área inferior a un tercio de la extensión de la lesión, y **carcinoma papilar intraductal** cuando se encuentra DIN 1, 2 o 3 en al menos un tercio, pero en menos del un 90% de la extensión de la lesión con células mioepiteliales en la periferia del conducto[27].

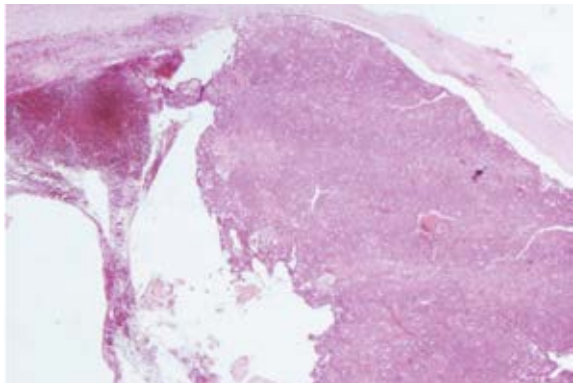

Figura 3.8. Carcinoma papilar intraquístico. Carcinoma papilar en el interior de un conducto dilatado quísticamente en el que no se identifican células mioepiteliales.

Una condición especial es el **carcinoma papilar intraquístico** (Fig. 3.8) que es la presencia de un carcinoma papilar en el interior de un conducto dilatado quísticamente en el que no se identifican células mioepiteliales, que se asocia en muchas ocasiones a carcinoma ductal infiltrante convencional en la periferia. Presenta un excelente pronóstico[28].

La presencia de atipia en un papiloma representa un riesgo relativo de 5.1 de desarrollar cáncer y si los papilomas son múltiples aumenta al 7[29].

Actualmente se está intentando establecer una clasificación molecular de las lesiones preinvasivas:

- **Bajo grado:**
  Receptores hormonales positivos, HER2 negativo y Ki67 bajo.
- **Alto grado:**
  Receptores hormonales son negativos, el HER2 positivo y el Ki67 alto.
- **Grado intermedio:**
  Aquellos casos con características de ambos[30,31].

En conclusión las lesiones hiperplásicas y preinvasivas del cáncer de mama suponen un espectro histopatológico muy amplio para expresar un intervalo evolutivo muy pequeño. Se trata de establecer la frontera entre aquellas lesiones que evolucionaran a cáncer o no, y de aquellas infiltrantes con potencial de diseminación metastásica. La unificación de criterios y la adopción de sistemas de clasificación ampliamente utilizados con éxito en otros órganos puede ayudar a resolver este problema contribuyendo a establecer de forma más precisa su pronóstico y la conducta terapéutica a seguir.

Bibliografía:

1. Adepoju LJ, Symmans WF, Babiera GV, et al. Impact of concurrent proliferative high risk lesions on the risk of ipsilateral breast carcinoma recurrence and contralateral breast carcinoma development in patients with ductal carcinoma in situ treated with breast conserving therapy. Cancer 2006;106:42-50.
2. Azzopardi JG. Problems in breast pathology. London: WB Saunders;1979:113-28.
3. Rosai J. Borderline epithelial lesions of the breast. Am J Surg Pathol. 1991;15:209-21.
4. Page DL, Rogers LW. Combined hystologic and cytologic criteria for the diagnosis of mammary atypical ductal hyperplasia. Hum Pathol. 1992;23:1095-97.
5. Tavassoli FA, Norris HJ. A comparision of the results of long-term follow-up for atypical intraductal hyperplasia and intraductal hyperplasia of the breast. Cancer 1990;65:518-29.
6. Silverstein MJ, Poller D, Waisman RJ, et al. Prognostic classification of breast ductal carcinoma in situ. Lancet 1995;345:1154-57.
7. Holland R, Peterse JL, Millis RR, et al. Ductal carcinoma in situ. A proposal for a nev classification. Sem Diagn Pathol 1994;11:167-80.
8. Tavassoli FA. Pathology of the breast. New York: Appleton and Lange; 1999: 373-97.
9. Lagios MD, Margolin FR, Westdahl PR, et al. Mammographically detected duct carcinoma in situ. Frequency of local recurrence following tylectomy and prognostic effect of nuclear grade on local recurrence. Cancer. 1989 15;63:618-24.
10. Bellamy CO, McDonald C, Salter DM, et al. Noninvasive ductal carcinoma of the breast: the relevance of histologic categorization. Hum Pathol. 1993;24:16-23.
11. Poller DN, Silverstein MJ, Galea M, et al. Ideas in pathology. Ductal carcinoma in situ of the breast: a proposal for a new simplified histological classification association between cellular proliferation and c-erbB-2 protein expression. Mod Pathol. 1994;7:257-62.
12. Leal CB, Schmitt FC, Bento MJ, et al. Ductal carcinoma in situ of the breast. Histologic categorization and its relationship to ploidy and immunohistochemical expression of hormone receptors, p53, and c-erbB-2 protein. Cancer. 1995;75:2123-31.
13. Silverstein MJ. The University of Southern California/ Van Nuys prognostic Índex for ductal carcinoma in situ of the breast. Am J Surg. 2003;186:337-43.
14. Silverstein M J, Gierson E D, Colburn W J et al. Can Intraductal Breast Carcinoma be excised completed by local excision? Cancer 1994;73:2985-9.
15. National co-ordinating group for breast screening pathology. Pathology Reporting in Breast Cancer Screening. Sheffield: NHSBSP Publications No3, 1997:22–7.
16. Ottesen GL, Graversen HP, Blichert-Toft M, et al. Ductal carcinoma in situ of the female breast. Short-term results of a prospective nationwide study. Am J Surg Pathol.1992;16;1183–96.
17. Leong AS, Sormunen RT, Vinyuvat S, et al. Biologic markers in ductal carcinoma in situ and concurrent infiltrating carcinoma. A comparison of eight contemporary grading systems. Am J Clin Pathol. 2001;115:709-18.
18. Schnitt SJ, Connolly JL, Tavassoli FA, et al.. Interobserver reproducibility in the diagnosis of ductal proliferative breast lesions using standardized criteria. Am J Surg Pathol. 1992;16:1133-43.
19. Ghofrani M, Tapia B, Tavassoli FA. Discrepancies in the diagnosis of intraductal proliferative lesions of the breast and its management implications: results of a multinational survey. Virchows Arch. 2006;449:609-16.
20. Lerwill MF. Flat epithelial atypia of the breast. Arch Pathol Lab Med. 2008;132:615-21.
21. Schnitt SJ, Collins L, Lakhani SR. Flat epithelial atipia. En: Lakhani SR, Ellis IO, Schnitt SJ, et al. Eds. WHO Classification of tumours of the breast. Lyon: IARC, 2012:87.
22. Tavassoli FA. Ductal carcinoma in situ. Introduction of the concept of ductal intraepithelial neoplasia. Mod Pathol. 1998;11:140-54.
23. Bratthauer GL, Tavassoli FA. Lobular intraepithelial neoplasia: previously unexplored aspects assessed in 775 cases and their clinical implications. Virchows Arch 2002; 440:134–8.
24. Tavassoli FA. Ductal intraepithelial neoplasia of the breast. Virchows Arch. 2001;438:221-7.
25. Tavassoli FA, Hoefler H, Rosai J, et al. Intraductal proliferative lesions. En Tavassoli FA, Devilee P. Eds. WHO Classification of Tomours. Pathology and Genetics. Tumors of the breast and female genital organs. Lyon: IARC, 2003:64
26. Comunicación personal Dra. FA. Tavassoli (octubre 2012).
27. Ueng S, Mezzetti T, Tavassoli FA. Papillary neoplasms of the breast. Arch Pathol Lab Med. 2009;133:893-907.
28. Wynveen CA, Nehhozina T, Akram M, et al. Intracystic papillary carcinoma of the breast: An in situ or invasive tumor? Results of immunohistochemical analysis and clinical follow-up. Am J Surg Pathol. 2011;35:1-14.
29. Lewis JT, Hartmann LC, Vierkant RA, et al. An analysis of breast cancer risk in women with single, multiple, and atypical papilloma. Am J Surg Pathol. 2006;30:665-72.
30. Clark SE, Warwick J, Carpenter R, et al. Molecular subtyping of DCIS: heterogeneity of breast cancer reflected in pre-invasive disease. Br J Cancer. 2011;104:120-7.
31. Tsikitis VL, Chung MA. Biology of ductal carcinoma in situ classification based on biologic potential. Am J Clin Oncol. 2006;29:305-10.

Capítulo 4

Indicaciones quirúrgicas en el tratamiento de las lesiones premalignas.

Mª D. Sabadell Mercadal, G. Gómez Bajo.

Desde que Broders[1] en 1932 definiera el carcinoma in situ, los criterios de diagnóstico y clasificación para las lesiones iniciales de la mama, desde las proliferativas con o sin atipias, hasta llegar a las lesiones in situ y a las microinvasivas, han ido evolucionando en paralelo a los avances en los métodos de diagnóstico por la imagen y de laboratorio. Consecuentemente su tratamiento quirúrgico ha ido cambiando, haciéndose más o menos radical.

En 1996 se establece el **índice pronóstico de Van Nuys (IPVN)** para el carcinoma ductal in situ (CDIS)[2], realizando unas recomendaciones para el tratamiento quirúrgico. La valoración es de 1 a 3 puntos, dependiendo del tamaño de la lesión, el margen obtenido en la cirugía y el grado del CDIS dependiendo de la presencia o no de necrosis. A partir del año 2003 además se incorpora la valoración de la edad de la paciente[3]. Ver Tabla 4.I.

Puntos	1	2	3
Tamaño (mm)	< 16	16 – 40	> 40
Margen (mm)	> 9	1 – 9	< 1
Histología	No alto grado sin necrosis	No alto grado con necrosis	Alto grado
Edad	> 60	40 – 60	< 40

Tabla 4.I. Índice pronóstico Van Nuys[2,3].

Las recomendaciones de tratamiento quirúrgico son:

- 4-6 puntos: tratamiento conservador.
- 7-9 puntos: tratamiento conservador con radioterapia adyuvante.
- 10-12 puntos: mastectomía.

La clasificación clásica de estas lesiones premalignas en **carcinoma ductal in situ (CDIS) y carcinoma lobulillar in situ (CLIS)** ha ido sustituyéndose por el término de **"neoplasias intraepiteliales mamarias" (MIN)**, comprendiendo no sólo estas dos entidades anteriores, sino que también incluye otras lesiones atípicas, como son las hiperplasias y la atipia de epitelio plano. La eliminación del término "carcinoma" evita angustias innecesarias a las pacientes y facilita el tratamiento individualizado de cada una de ellas.

Tavassoli[4] introduce el concepto en 1998 de **"Neoplasia ductal intraepitelial" (DIN),** debido a la dificultad de separar en muchos casos el CDIS de bajo grado de la hiperplasia ductal atípica (HDA), y poder valorar el tamaño del CDIS puro. En este concepto, se describe que en el estudio de la pieza quirúrgica debe constar: tipo de CDIS (comedo, cribiforme, micropapilar,...), el grado (valorado según el grado nuclear y la presencia o no de necrosis en : bajo grado, grado intermedio, alto grado), y el estado de los márgenes (positivo o especificando la menor distancia al margen). En las últimas décadas los avances tecnológicos en el estudio morfológico y las alteraciones cromosómicas de estas lesiones[5], han hecho que la clasificación anterior en hiperplasias y carcinomas in situ se haya ido modificando, para mejorar su identificación y el enfoque terapéutico.

Como lesiones premalignas debemos considerar las MIN[4] descritas en el capítulo 3 Véase pág. 33, (ver Tabla 4.II) DIN, LIN, las lesiones papilares atípicas y la enfermedad de Paget del pezón.

La determinación del tratamiento quirúrgico más efectivo en cada caso se basará en la clínica, su extensión por métodos de imagen y el diagnóstico cito-patológico obtenido mediante biopsia con aguja gruesa (BAG), citología de la secreción galactofórica o por un punch de pezón en el caso de sospecha de enfermedad de Paget.

	Hiperplasia lobulillar	DIN 1a	Hiperplasia intraductal Atipia epitelio plano
LIN 1	Hiperplasia lobulillar atípica	DIN 1b	Hiperplasia intraductal atípica
		DIN 1c	Ca ductal in situ grado I
LIN 2	Ca. Lobulillar in situ clásico	DIN 2	Ca ductal in situ grado II
LIN 3	Ca lobulillar in situ alto grado, pleomórfico	DIN 3	Ca ductal in situ grado III

Tabla 4.II. Clasificación de las neoplasias intraepiteliales[4].

1. Lesiones proliferativas sin atipias.

1.1. Hiperplasia lobulillar, la hiperplasia ductal y el papiloma.

Delante de una imagen de sospecha por alguno de los métodos de diagnóstico por la imagen de la mama, la realización de una BAG, es lo recomendable. El resultado mediante BAG de **hiperplasia lobulillar o de hiperplasia ductal,** requiere una correlación con las imágenes de sospecha y los hallazgos clínicos para determinar su concordancia[6]. Ante la menor discrepancia se esta obligado a repetir la BAG, realizar una BAG asistida por vacío o la extirpación quirúrgica de la lesión. Es aceptable en pacientes seleccionadas realizar un seguimiento de la lesión sin cirugía previa, debiendo considerar si hay otros factores de riesgo.

El componente epitelial de un **papiloma** benigno puede mostrar cambios que incluyen la hiperplasia atípica o DIN de bajo grado, calificando la lesión como papilar atípica, a pesar de la controversia existente sobre el tamaño de la zona de atipia. Podemos considerar el papiloma atípico intraductal y el intraquístico de buen pronóstico con supervivencia a los 10 años del 100%[7].

El **papiloma intraductal atípico** es generalmente solitario y se presenta como una secreción uniorificial y unilateral, pudiendo ser sanguinolenta o no. La citología de la secreción nos orientará hacia un diagnóstico. No suele tener traducción radiológica, pero por ecografía puede a veces observarse una dilatación galactofórica y dependiendo del tamaño de la lesión una imagen intragalactofórica sospechosa de papiloma. La galactografía no tiene imágenes patognomónicas de benignidad o malignidad, aunque puede visualizarse la ocupación del conducto galactofórico con estenosis e incluso a veces con ectasia posterior, ayudando al cirujano a su localización en el momento de la cirugía.

La ductoscopia permite la visualización directa del conducto secretor y la realización de lavado ductal, toma para citología y biopsia intraductal. En algunos casos puede realizarse la extirpación de pequeñas lesiones por esta técnica, lo que mejoraría para la paciente la sensibilidad del pezón y la capacidad para la lactancia. Para algunos autores la ductoscopia negativa o el diagnóstico de lesiones sin atipia permitiría la selección de pacientes que no requerirían cirugía y en las que podría realizarse solo seguimiento[8,9].

En los casos en que el diagnóstico se puede realizar mediante BAG, la correlación con los hallazgos clínicos, mamográficos y ecográficos es crucial, pudiendo en los casos sin atipia realizar un seguimiento sin extirpación quirúrgica[7].

La cirugía de estas lesiones consiste en la extirpación del conducto galactofórico secretor, incluyendo la lesión diagnosticada por galactografía o ductoscopia y el tejido periductal. La localización puede realizarse mediante inyección de un colorante por el orificio del conducto secretor del pezón o por cateterización del conducto según la maniobra de Babcock[10] que favorecerá la cirugía realizando la extracción de la pieza quirúrgica por una incisión periareolar.

En el caso de **papiloma intraquístico,** tanto si se ha realizado una BAG con el diagnóstico de atipia como si es de sospecha por punción con aguja fina, el tratamiento es de extirpación quirúrgica con márgenes negativos[7].

2. Lesiones proliferativas con atipias.

2.1. Atipia de epitelio plano DIN 1 (FEA).

La clasificación de la OMS de 2003 propuso esta denominación para las células columnares con atipia. Con frecuencia se asocian a otro tipo de lesiones proliferativas, hasta en un 38% de CDIS y en un 10% de lesiones infiltrantes[11]. El diagnóstico diferencial debe hacerse con hiperplasia ductal atípica y CDIS. Presentan fuerte expresión de receptores de estradiol y progesterona, pero generalmente la actividad proliferativa del Ki67 es baja. La BAG suele tener un bajo valor predictivo en estos casos. El tratamiento debe ser la extirpación quirúrgica[12,13], a pesar de la posibilidad de sobre-tratamiento ya que generalmente son lesiones de evolución lenta. Para algunos autores en los casos con FEA pura puede plantearse un seguimiento[14], aunque es obligada la extirpación quirúrgica en los casos en que la FEA se asocia a HDA[14,15].

2.2. Hiperplasia lobulillar atípica, LIN 1 (HLA).

Su significado biológico es incierto y su manejo controvertido. El riesgo relativo de evolución a una lesión infiltrante es de 4-5. La posibilidad de encontrar una lesión infiltrante después de una BAG con diagnóstico de HLA o CLIS es del 13%[16], debiendo por este motivo considerar la extirpación quirúrgica. Cuando la HLA diagnosticada por BAG es pura, hay concordancia radio-patológica y no hay otra lesión de riesgo asociada, podría considerarse un subgrupo en el que la indicación seria seguimiento y valorar quimioprevención[17].

2.3. Hiperplasia ductal atípica DIN 1b (HDA).

Es una proliferación atípica entre la hiperplasia normal a CDIS de bajo grado, siendo su diferenciación difícil, con gran variabilidad entre patólogos. Su diagnóstico mediante BAG precisa extirpación quirúrgica dada la difícil distinción patológica. La posibilidad de encontrar en la cirugía un CDIS o una lesión infiltrante varia entre el 24 y 45%, en menor proporción en las diagnosticadas mediante BAG asistida por vacio[18]. Pruebas genéticas y moleculares apoyan que la HDA es el precursor de un cáncer de bajo grado. Algunas veces se observa en el contexto de un CDIS o una lesión invasora, estando muchas veces en la periferia de ellas. Cuando la HDA se diagnostica en el margen de una pieza quirúrgica debida a una lesión invasiva precoz, no hay evidencia suficiente para realizar siempre una re-excisión, aunque se precisan estudios con un largo seguimiento para proporcionar unas recomendaciones definitivas[19].

3. Lesiones in situ.

3.1. Carcinoma lobulillar in situ. LIN 2, 3 (CLIS).

No es posible distinguir el CLIS de la HLA por punción citológica, la diferencia es la extensión de la afectación lobulillar en secciones histológicas[20]. Muchas veces es diagnosticado mediante BAG por su asociación con otras lesiones radiológicamente visibles. Estas lesiones deben tratarse con precaución ya que muchas veces se presentan de forma multifocal y extensa. La subestimación de una lesión infiltrante esta entre un 9-16%[20], pudiendo llegar a ser de hasta un 28%[21], siendo por este motivo tributarias de extirpación quirúrgica, tanto si el diagnóstico es de LIN puro o si esta asociado a otras lesiones proliferativas como la HLA[6,21,22]. Siempre deben valorarse los márgenes de la pieza quirúrgica, aunque en el caso de LIN 2, podría obviarse la re-excisión si no hubieran otros factores de riesgo. En el caso de CLIS pleomórfico (LIN3), dado que tiene un comportamiento biológico similar al del CDIS, los márgenes deben ser negativos, y en el caso que no lo fueran considerar una radioterapia adyuvante[5,22,23]. Se considera que el CLIS es un marcador de riesgo de cáncer en la misma mama, por lo que deben considerarse otros factores de riesgo individuales para su tratamiento quirúrgico. No hay indicación de realizar la biopsia selectiva del ganglio centinela (BSGC) para valoración ganglionar[22].

3.2. Carcinoma ductal in situ. DIN 1c, 2, 3 (CDIS).

El CDIS es biológica y morfológicamente una enfermedad heterogénea, debiendo ser gestionada de forma multidisciplinar, adaptada a los factores del paciente y de la lesión. El índice de recidiva local va a depender de los márgenes de la extirpación quirúrgica, de las características moleculares y genómicas y de las terapias dirigidas aplicadas. El diagnóstico debe ser lo más preciso posible, teniendo en cuenta que puede presentarse de forma bilateral entre un 2’4 y un 13% de los casos[4].

En el informe patológico de la pieza quirúrgica es importante la valoración del tipo (comedo, cribiforme, micropapilar,..), el grado (bajo, intermedio o alto), la extensión y el estado de los márgenes (especificando la distancia, sobre todo la menor según la orientación de la pieza quirúrgica)[4]. Debe constar también la inmunohistoquímica, ya que de ella va a depender el tratamiento adyuvante.

En el CDIS tiene importancia pronóstica del estado de los receptores hormonales, aunque el índice de recurrencia aumenta considerablemente en paralelo al aumento del ki67 hasta el 14%, aumentando más ligeramente hasta un 30% y manteniéndose después igual[24]. La valoración de los receptores estrogénicos, de progesterona, HER2 y Ki67 permite realizar una clasificación molecular de estas lesiones, sobre todo la distinción entre luminal A y luminal B, e identificar a los subgrupos HER2 positivo y “triple negativo” (basal like). A pesar de esto para determinar los

factores pronóstico se precisan más marcadores biológicos y firmas moleculares, que permitirán desarrollar nuevas clasificaciones que reflejen el comportamiento de cada subtipo de DIN y realizar el mejor tratamiento para cada uno de ellos. Lo más importante es poder averiguar cuales son las lesiones que progresarían a infiltrante y cuales son las que con más probabilidad recidivarían como "in situ", pudiendo así considerar nuevas perspectivas y consideraciones para su tratamiento quirúrgico.

La actual incorporación de tratamientos neoadyuvantes puede modificar el tratamiento quirúrgico, consiguiendo más cirugías conservadoras y por que no, pudiendo llegar a identificar un subtipo de DIN en que el la indicación después del tratamiento sistémico fuera sólo control.

Actualmente los temas quirúrgicos a debate en el CDIS son :

a) La necesidad de realizar una **resonancia magnética** en el diagnóstico (ver capítulo 2 Véase pág. 18). Puede presentar infra y sobrediagnósticos[25], lo que puede modificar el tratamiento quirúrgico, no solo en la mama cambiando el tratamiento conservador en una mastectomía, sino también sobre el tejido ganglionar, pudiendo indicar la realización en más pacientes de BSGC[26].

b) Cuales son los **márgenes quirúrgicos** aceptables. En 1970 el NSABP B-06 definió margen negativo como aquel en que no hay células tumorales en el margen quirúrgico. Actualmente siguen existiendo controversias respecto a la definición de margen negativo, debiendo tener en cuenta la dificultosa diferenciación a veces con la HDA y la localización y amplitud del margen positivo. Se considera margen negativo el de 10 mm o más, inadecuado el de menos de 1 mm y entre 1 y 10 mm debe valorarse una re-excisión por asociarse a un incremento en la recidiva local[22]. Cuando el margen está próximo, entre 1 y 10 mm, debe valorarse según la orientación de la pieza quirúrgica, qué margen es; en los casos cercanos a pared costal o piel, se deberá valorar en vez de una re-excisión (extirpación de fascia pectoral o piel adyacentes), la radioterapia complementaria mediante un boost en la localización de la tumorectomía[22]. Se debe proceder a una re-excisión en el caso de margen positivo teniendo en cuenta la edad de la paciente, la esperanza de vida, el grado y tamaño de afectación de los márgenes, las características moleculares de cada lesión y debería realizarse siempre en los casos de una pieza quirúrgica extirpada de forma fragmentada[27]. En la primera cirugía deberían obtenerse márgenes negativos, teniendo en cuenta la limitación estética que esto pudiera comportar, sin confiar que la radioterapia adyuvante pueda compensar una cirugía con márgenes inadecuados. En un meta-análisis sobre 21 estudios el índice de recidiva en caso de margen de 2 mm fue del 9% con cirugía y radioterapia, frente a un 17% sólo con cirugía; con un margen de 10 mm los resultados fueron del 4% y 9% respectivamente, concluyendo los autores que debe valorarse el tratamiento multidisciplinar en cada caso[28]. La recidiva en pared torácica en el caso de mastectomía es rara, asociándose a CDIS puro, de alto grado y márgenes positivos o cercanos inferiores a 2 mm, pero no se ha visto relación con la edad de la paciente ni en los casos en que se ha realizado una mastectomía conservadora de piel[29].

c) Cuando debe programarse realizar una **BSGC** con el resultado de la BAG. La linfadenectomía axilar no debe realizarse en los casos diagnosticados de CDIS por BAG. Con un CDIS diagnosticado por BAG debe programarse la realización de una BSGC en los casos de mastectomía o en aquellos en que la localización de la lesión pudiera comprometer la práctica de una BSGC en el futuro (p.e. cirugía oncoplástica compleja)[22,23]. En las pacientes jóvenes la indicación es igual a la de las pacientes mayores, en caso de mastectomía y en aquellas lesiones multifocales o extensas[30]. La probabilidad de encontrar una lesión invasiva en la pieza quirúrgica se ha relacionado con la exploración clínica si la lesión es palpable, si la lesión es visualizada por ecografía y diagnosticada de BIRADS 4 ó 5 (ver capítulo 2 Véase pág. 18) y en lesiones cuyo tamaño por clínica o métodos de diagnóstico por imagen

es de 50 mm o más[31]. La subestimación de la existencia de una lesión infiltrante, varia según los autores, estando entre el 8'3 y 43'6%. El tipo de biopsia con aguja gruesa que se ha efectuado también se ha relacionado con la subestimación de una lesión infiltrante o microinvasiva, siendo para la BAG de hasta un 50% y para la BAG con sistema de vacío del 18'8%[32]. En resumen, para la mayoría de los autores con el diagnóstico mediante BAG de CDIS, habrá indicación de realizar BSGC en el caso de mastectomía[22,23,30-32], cuando haya sospecha o alta probabilidad de microinvasión y en lesiones alto grado por su mayor asociación a lesiones microinvasivas e infiltrantes en la pieza quirúrgica[32]. La realización de la BSGC en caso de CDIS con microinfiltración sigue siendo controvertida, después de los informes de ACOSOG Z0010 y 11 y NSABP B32, el beneficio de la valoración ganglionar seria sólo en un 2'7% de pacientes, teniendo especial implicación sólo en los casos de macrometástasis[33].

d) En que casos se puede ofrecer una **reconstrucción inmediata (RI).** La decisión de mastectomía para el CDIS es el procedimiento quirúrgico utilizado en un tercio de los casos y rara vez va a precisar de un tratamiento adyuvante radioterápico, es por esto que debe tenerse en cuenta la posibilidad de realizar de forma inmediata una reconstrucción de la mama. Habitualmente esto puede implicar un mayor tiempo de utilización de quirófano y la implicación quirúrgica de un cirujano plástico. El índice de RI oscila entre un 8 y un 50% de los casos de mastectomía por CDIS, pudiendo influir en la decisión factores sociodemográficos, anatómicos y oncológicos. La edad, el hábito de fumar, la diabetes y el índice de masa corporal son variables que influyen en la decisión de realizar la RI[34]. La decisión de realizar la RI debería ser considerada siempre de forma multidisciplinaria, ofrecer la opción a la paciente después de una información adecuada de la elección de la técnica para realizarla, los tiempos quirúrgicos necesarios para la reconstrucción y la simetría de la mama contralateral, el momento más adecuado y los posibles resultados estéticos y complicaciones. La decisión final de realizar una RI debe ser tomada por cada paciente, tras una correcta información.

3.3. Enfermedad de PAGET del pezón.

Su diagnóstico es clínico, presentándose frecuentemente como una erosión, ulceración o eritema que puede incluir pezón y areola. Puede asociarse a una lesión subyacente in situ o infiltrante, siendo importante para el tratamiento quirúrgico el diagnóstico más exacto posible de la extensión de la enfermedad. Además de la realización de la mamografía y la ecografía, se recomienda en estos casos practicar una resonancia magnética para realizar el diagnóstico diferencial entre un pezón normal y uno anormal, e incrementar la sensibilidad en el diagnóstico de las lesiones de la mama[22,35].

En el caso de enfermedad de Paget de pezón sin otra patología en la glándula mamaria, el tratamiento quirúrgico será de extirpación del complejo areola-pezón[22]. Sólo se indicará la BSGC en los casos en que se realice una mastectomía[22]. Si además se demuestra una lesión in situ o infiltrante en la mama, la cirugía debe ser de ambas lesiones. El tamaño de la lesión de la mama, su localización y la distancia en que se encuentra del pezón, podrá dar lugar a indicar una mastectomía o una extirpación de ambas lesiones consiguiendo un tratamiento conservador[22].

4. Tipos de cirugía.

4.1. Extirpación del complejo areola-pezón (CAP).

La extirpación completa del CAP debe incluir tejido mamario retroareolar en profundidad (pieza en forma de "cono invertido").

4.2. Tratamiento conservador.

La finalidad del tratamiento conservador es una mínima mutilación con un buen resultado estético, obtener una máxima información oncológica y un máximo control local de la enfermedad.

La extirpación debe realizarse con la mínima manipulación de la pieza quirúrgica, para poder hacer una buena valoración de los márgenes y debe remitirse al laboratorio orientada en el espacio en las tres dimensiones. Se aconseja la incisión quirúrgica periareolar o siguiendo las líneas de Lange.

En las lesiones extensas y posteriores de la mama

debe valorarse la extirpación de la fascia pectoral subyacente como margen de seguridad.

La colocación de clips vasculares de titanio en el lecho quirúrgico antes de realizar la aproximación de los bordes, ayudará al radioterapeuta para la realización del boost en la mama.

- **Tumorectomía.**
  Es la extirpación de la zona patológica con márgenes de seguridad.
- **Segmentectomía.**
  Es la extirpación amplia de un segmento de la mama. El CDIS es una lesión que casi siempre sigue el trayecto galactofórico, debiendo considerar una extirpación quirúrgica en forma de pirámide hacia pezón.
- **Cuadrantectomía.**
  Es la extirpación de un cuadrante de la mama, incluyendo la piel del mismo.

Las lesiones preinvasivas son lesiones iniciales y por lo tanto la gran mayoría no son palpables clínicamente, precisando de algún método de imagen para su **localización en el momento quirúrgico.**

- **Localización mediante arpón.**
  Es uno de los métodos más utilizados. Su colocación puede realizarse bajo control radiológico, ecográfico o por resonancia magnética. En lesiones de pequeño tamaño puede colocarse en el momento de la BAG un clip de titanio, que será localizado en la cirugía mediante la colocación de un arpón.
- **Ecografía intraoperatoria.**
  Sólo será válida en el momento de la cirugía para aquellas lesiones que tengan una imagen ecográfica clara o que hayan sido marcadas con un clip. La presentación radiológica más frecuente del CDIS es en forma de microcalcificaciones agrupadas, siendo de difícil visualización ecográfica en muchas ocasiones.
- **ROLL (Radioguided Occult Lesión Localisation).**
  Es una buena técnica de localización quirúrgica en lesiones sólidas, pero no tiene un rendimiento óptimo en el caso de microcalcificaciones.

En los tres casos siempre se realizará una mamografía de la pieza para comprobar la idoneidad de la extirpación.

4.3. Mastectomía.

La mastectomía simple es la extirpación quirúrgica de la glándula mamaria : piel, complejo areola-pezón y todo el tejido glandular mamario, teniendo en cuenta su extensión de 2ª-3ª a 6ª-7ª costilla, y de la línea paraesternal a la línea axilar anterior. Debe extirparse también la fascia del pectoral mayor, ya que es considerada el límite posterior del tejido glandular mamario.

La mastectomía ahorradora de piel y la ahorradora de piel con preservación del CAP facilitan la reconstrucción posterior, inmediata o diferida.

La mastectomía deberá realizarse cuando no esté indicada una cirugía conservadora por la extensión de la lesión, cuando la paciente no desee una cirugía conservadora después de ser informada sobre riesgos y beneficios de la misma, o en aquellos casos con patología asociada en que no sea aconsejable la radioterapia posterior.

Las incisiones verticales y oblicuo-verticales están prácticamente abandonadas, siendo las más utilizadas las transversales de Stewart y Orr.

En el caso de reconstrucción inmediata con preservación de piel y con extirpación del CAP, la incisión puede ser circular, periareolar completa.

Bibliografía:

1. Broders AC. Carcinoma in situ contrasted with benign penetrating epithelium. JAMA 1932; 99: 1670-4.
2. Silverstein MJ, Lagios MD, Craig PH, et al. A prognostic index for ductal carcinoma in situ of the Breast. Cancer 1996;77:2267-74.
3. Silverstein MJ. The University of Southern California. Van Nuys prognostic index for ductal carcinoma in situ of the Breast. Am J Surg 2003;186:337-43.
4. Tavassoli FA. Ductal carcinoma in situ: Introduction of the Concept of Ductal Intraepithelial Neoplasia. Mod Pathol 1998;11(2):140-54.
5. Tavassoli FA. Lobular and ductal intraepithelial neoplasia. Pathologe 2008; (suppl 2) 29:107-11.
6. Position statement concordance assessment of image-guided Breast biopsies an manegement of borderline or high-risk lesions. The American Society of Breast Surgeons. Aprobado 15 de agosto de 2011. Ver en https://www.breastsurgeons.org/statements/index.php.
7. SH Ueng, T Mezzetti, FA Tavassoli. Papillary neoplasms of the Breast. A review. Arch Pathol Lab Med 2009; 133: 893-907.
8. Khan SA, Mangat A, Rivers A, et al. Office ductoscopy for surgical selection in women with pathologic nipple discharge. Ann Surg Oncol 2011;18:3785-90.
9. Kamali S, Bender O, Kamali GH, et al. Diagnostic and therapeutic value of ductoscopy in nipple discharge and intraductal proliferations compared with standard methods. Breast Cancer 2012. Epub ahead of print. PMID:22669683.
10. Fernández-Cid A, Fernández-Cid M. Diccionario de Mastología. Masson SA. 1998. ISBN 84-458-0661-0.
11. Aranda López FI, Peiró Cabrera G, Alenda González C. Lesiones de células columnares y atipia epitelial plana de la mama. Rev Esp Patol 2006;39:81-5.
12. Peres A, Barranger E, Becette V, et al. Rates of upgrade to malignancy for 271 cases of flat epitelial atypia (FEA) diagnosed by breast corebiopsy. Breast Cancer Res Treat 2012;133:659-66.
13. Peres A, Becette V, Guinebretiere JM, et al. The lesions of flat epithelial atypia diagnosed on breast biopsy. Gynecol Obstet Fertil 2011;39:579-85.
14. Uzoaru I, Morgan BR, Liu ZG, et al. Flat epitelial atypia with and without atypical ductal hyperplasia: to re-excise or not. Results of a 5-year prospective study. Virchows Arch 2012;461:419-23.
15. Becker AK, Gordon PB, Harrison DA, et al. Flat Ductal Intraepithelial Neoplasia 1A Diagnosed at Stereotactic Core Needle Biopsy: Is Excisional Biopsy Indicated? Am J Roentgenol 2013;200:682-8.
16. Lewis JL, Lee DY, Tartter PL. The Significance of Lobular Carcinoma In Situ and Atypical Lobular Hyperplasia of the Breast. Ann Surg Oncol 2012;19:4124-8.
17. Shah-Khan MG, Geiger XJ, Reynolds C, et al. Long-Term Follow-up of Lobular Neoplasia (Atypical Lobular Hyperplasia/Lobular Carcinoma In Situ) Diagnosed on Core Needle Biopsy. Ann Surg Oncol 2012;19:3131-8.
18. Eby PR, Ochsner JE, De Martini WB, et al. Frequency and upgraderates of atypical ductal hiperplasia diagnosed at stereotactic vacuum-assisted Breast biopsy: 9 versus II-gauge. Am J Roentgenol 2009;192:229-34.
19. Baker JL, Hasteh F, Blair SL. Review article. Atypical Ductal Hyperplasia at the Margin of Lumpectomy Performed for Early Stage Breast Cancer: Is there Enough Evidence to Formulate Guidelines?. Int Surg Oncol 2012; Article ID 297832, 5 pages. doi:10.1155/2012/297832. Epub 2012 Dec 4.
20. Niell B, Specht M, Gerade B, et al. Is Excisional Biopsy Required After a Breast Core Biopsy Yields Lobular Neoplasia?. Am J Roentgenol 2012;199: 929-35.
21. Lakhania SR, Audretschb W, Cleton-Jensenc AM, et al. On behalf of EUSOMA. The management of lobular carcinoma in situ (LCIS). Is LCIS the same as ductal carcinoma in situ (DCIS)?. Eur J Cancer 2006;42:2205-11.
22. NCCN. Clinical Practice Guidelines in Oncology. Breast Cancer. Version 3.2013. Ver en www.NCCN.com.
23. Aebi S, Davidson T, Gruber G, et al. On behalf of the ESMO Guidelines Working Group. Primary Breast cancer: ESMO Clinical Practice Guidelines for diagnosis, treatment and follow-up. Ann Oncol 2011; (suppl 6): vi12-vi24.
24. Lazzeroni M, Guerrieri-Gonzaga A, Botteri E, et al. Tailoring treatment for ductal intraepithelial neoplasia of the breast according to Ki-67 and molecular phenotype. Br J Cancer 2013;108:1593-601.
25. Sardanelli F, Boetes C, Borisch B, et al. Magnetic resonance imaging of the Breast: Recommendations from the EUSOMA working group. Eur J Cancer 2010;46:1296-316.
26. Pilewskie M, Kennedy C, Shappell C, et al. Effect of MRI on the Management of Ductal Carcinoma In Situ of the Breast. Ann Surg Oncol. 2013;20:1522-9.
27. Position statement on Breast cáncer lumpectomy margins. The American Society of Breast surgeons. Aprobado 16 de enero de 2013. Ver en https://www.breastsurgeons.org/statements/index.php
28. Wang SY, Chu H, Shamliyan T, et al. Network Meta-analysis of Margin Threshold for Women With Ductal Carcinoma In Situ. J Natl Cancer Inst 2012;104: 507-16.
29. Childs SK, Chen YH, Duggan MM, et al. Impact of Margin Status on Local Recurrence After Mastectomy for Ductal Carcinoma In Situ. Int J Radiation Oncology Biol Phys 2013;85:948-52.
30. Cardoso F, Loibl S, Pagani O, et al. The European Society of Breast Cancer Specialists recommendations for the management of Young women with Breast cáncer. Eur J Cancer 2012;48:3355-77.
31. Schulz S, Sinn P, Golatta M, et al. Prediction of underestimated invasiveness in patients with ductal carcinoma in situ of the Breast on percutaneous biops as rational eforrecommending concurrent sentinel lymph node biopsy. Breast 2012;30:1-6.
32. Park HS, Park S, Cho J, et al. Risk Predictors of Underestimation and the Need for Sentinel Node Biopsy in Patients Diagnosed With Ductal Carcinoma In situ by Preoperative Needle Biopsy. J Surg Oncol 2013;107:388-92.
33. Lyons JM 3rd, Stempel M, Van Zee KJ, et al. Axillary Node Staging for Microinvasive Breast Cancer: Islt Justified? Ann Surg Oncol 2012;19:3416-21.
34. Naoura I, Mazouni C, Ghanimeh J, et al. Factors influencing the decision to offer immediate breast reconstruction after mastectomy for ductal carcinoma in situ (DCIS): The Institut Gustave Roussy Breast Cancer Study Group experience. Breast 2013;30:1-3.
35. Gaspari E, Ricci A, Liberto V, et al. An Unusual Case of Mammary Paget's Disease Diagnosed Using Dynamic Contrast-Enhanced MRI. Case Reports in Radiology. Volume 2013, doi: 10.1155/2013/206235. Epub 2013 Mar 30.

Capítulo 5

Técnicas reconstructivas en la cirugía de las lesiones premalignas.

G. Gómez Bajo, Mª D. Sabadell Mercadal.

1. Indicaciones. Tendencias.

En esta sección se analizan las tendencias reconstructivas en cada uno de los supuestos de exéresis: tumorectomía, segmentectomía, cuadrantectomía o mastectomía, ya sea subcutánea, conservadora de piel o incluyendo en la preservación al complejo areola pezón.

En la literatura existen múltiples algoritmos de toma de decisiones, muchos de ellos con abordajes terapéuticos y conclusiones diferentes e, incluso, contrapuestos. Pretendemos exponer las distintas opciones, valorar sus ventajas y desventajas y fomentar, como principios innegociables de actuación, la individualización de la toma de decisiones a cada caso en particular y a las necesidades específicas de la paciente.

Asimismo, es preciso indicar las claras divergencias entre los planteamientos reconstructivos en distintos países en función de las características de sus sistemas sanitarios, de sus estructuras prestatarias de servicios y de su gestión económica. Ello, aunque no debiera encontrar acomodo en la toma estrictamente clínica de decisiones, puede ejercer un efecto de indudable peso a la hora de orientar el tratamiento, obligando a una lectura crítica de toda la información disponible en la literatura médica. Es más, este debate ha visto no sólo la luz pública en la literatura científica sino que en un artículo publicado en 2004 en el New York Times[1] se ponían de manifiesto las inconsistencias y el debate en el abordaje de las lesiones precancerosas de mama, llegándose a afirmar que "las inconsistencias en el tratamiento de estas lesiones pueden explicarse por diferencias regionales, preferencias de médicos y pacientes, y el hecho de que algunas mujeres no obtienen la información más actualizada al respecto". En lo referente a la escasez de información que reciben las pacientes en relación no sólo con el abordaje de las lesiones sino con las opciones reconstructivas, resultan ilustrativos los datos hallados en las Auditorías del Reino Unido[2] y de España[3]. Específicamente en lo relativo a nuestro país, de las pacientes a las que se les realizó una mastectomía completa (el 28,5%) consideran que la información sobre la reconstrucción previa a la mastectomía fue "insuficiente", mientras que en las entrevistadas que se sometieron a una mastectomía ahorradora de piel, el porcentaje de insatisfacción con la información recibida sobre la reconstrucción fue menor, del 15,1%. Datos adicionales de esta Auditoría muestran que sólo al 34,2% de las entrevistadas se les ha planteado la posibilidad de someterse a un proceso de reconstrucción mamaria inmediata. Analizando estos datos en base al tipo de mastectomía al que se han sometido las entrevistadas se observa que de las mujeres con una mastectomía completa, en un 44% de ocasiones se les planteó la posibilidad de reconstrucción mamaria inmediata, mientras que en el caso de mastectomía conservadora, sólo se ha planteado en un 25.8%. No obstante estos datos son extensibles a otros países. Así, Brennan y Spillane[4] en una revisión que incluía 28 estudios y 159.305 casos de reconstrucción mamaria en 940.678 mujeres sometidas a mastectomía, encontraron que sólo en el 16.9% de las pacientes se realizó una reconstrucción, inmediata o diferida. Estas cifras son claramente mejorables y deben conducir de forma ineludible a la reflexión.

2. Tipos de reconstrucción.

Entre las opciones quirúrgicas en el caso de lesiones preinvasoras se pueden incluir: tumorectomía, segmentectomía, cuadrantectomía y mastectomía (ya sea simple, conservadora de piel o preservadora del complejo areola-pezón)[5]. Lógicamente la actitud terapéutica reconstructiva varía en función del déficit tisular generado pero, de modo previo a cualquier análisis de las técnicas y de sus indicaciones, cabría plantearse el momento de la reconstrucción: inmediata o diferida. Tal y como Berry y Gómez[6] analizaban en su reciente publicación ambos momentos presentan ventajas e inconvenientes que se recogen en la Tabla 5.I Véase pág. 48.

El segundo planteamiento tras la opción de inmediata o diferida sería: mediante implantes o con tejidos autólogos. Nuevamente ambas opciones presentan ventajas e inconvenientes, reflejados en la Tabla 5.II Véase pág. 48.

Reconstrucción inmediata	Reconstrucción diferida
Ventajas	
· Psicológicas: las pacientes despiertan tras la exéresis con una mama neoformada.	· Mayores tasa de satisfacción.
· Eficiencia operatoria: dos procedimientos en un solo acto quirúrgico.	· La paciente tiene un tiempo para asimilar psicológicamente la pérdida de la mama.
· Menos riesgos anestésicos al eliminar el número de procedimientos.	
· No se pierde el contorno de la mama motivado por la cicatrización post-resección.	
Desventajas	
· Decepción en el caso de que las expectativas de la paciente sean demasiado altas.	· Menor disponibilidad de piel: con más frecuencia se requieren expansores, menor sensibilidad.
· Mayor riesgo de complicaciones derivadas de la asociación de intervenciones quirúrgicas.	· Mayor número de procedimientos: mayores requerimientos anestésicos y consumo extra de recursos.
· Mayor requerimiento de profesionales: cirujano que realiza la exéresis y cirujano que realiza la reconstrucción.	

Tabla 5.I. Ventajas e inconvenientes según el momento de la reconstrucción.

Reconstrucción con implantes	Reconstrucción con tejidos autólogos
Ventajas	
· Rapidez, con escasas complicaciones técnicas.	· Aspecto y sensación más natural.
· Sin cicatrices adicionales de la zona donante.	· Cambia con los cambios de peso y de edad de la paciente.
· Adecuada en mamas contralaterales pequeñas.	· Beneficios en ciertos procedimientos sobre la zona donante: abdominoplastia.
Desventajas	
· Reacción a cuerpo extraño con la eventual necesidad futura de recambio y controles periódicos.	· Riesgo de complicaciones derivadas de la complejidad técnica con una mayor tasa de fracasos: necrosis grasa, infecciones, etc.
· Riesgo de complicaciones derivadas del implante: infección, contractura capsular (especialmente si se asocia radioterapia).	· Cicatrices en la zona donante.
· Mayor número de procedimientos si se usa un expansor (será preciso recambiarlo).	· Mayor nivel de complejidad técnica[8] especialmente si se asocia microcirugía.

Tabla 5.II. Ventajas e inconvenientes según el tipo de reconstrucción[6].

En este momento podemos definir distintos tipos de procedimientos reconstructivos. En primer lugar, resulta oportuno establecer una serie de consideraciones relativas al concepto **oncoplastia.** Aunque el término en cuestión ha adquirido un innegable auge desde que Audretsch[7] lo acuñase como la fusión de técnicas de campos de la cirugía oncológica y la cirugía plástica y reparadora, en sentido estricto, no supone más que aplicar técnicas de reconstrucción mamaria adaptadas al defecto generado por la escisión de la lesión. En realidad, el gran mérito de este tipo de procedimientos es la prevención inmediata de la aparición de defectos estéticamente inaceptables de la llamada "cirugía conservadora" de mama, aunque también se han descrito otros efectos beneficiosos[8]:

- Permitir una escisión más amplia de la lesión, considerando que la paciente va a ser sometida a una reconstrucción estéticamente aceptable en el mismo acto quirúrgico.
- Evitar mastectomías.
- Reducir el tamaño de la mama mejorando el volumen mamario a radiar, favoreciendo este tipo de tratamiento a las pacientes con macromastia.
- Prevención de asimetría cuando se aplica la técnica a la mama contralateral.

No obstante, este tipo de actuación, cirugía oncoplástica seguida de tratamiento radioterápico puede generar secuelas cuya reconstrucción diferida va a estar comprometida, dada la existencia de tejidos radiados que van a tolerar mal futuras correcciones además de generar una asi-

metría a largo plazo, ya que la retracción tisular de la mama radiada y su evolución con el tiempo no va a ser simétrica con respecto a la mama contralateral.

En general las técnicas oncoplásticas se ha dividido en dos grandes grupos[8]:

a) Técnicas de desplazamiento de volumen.

   En las que se emplean colgajos glandulares o dermoglandulares que se movilizan para compensar el defecto escisional. Supone una pérdida de volumen y precisa habitualmente de simetrización de la mama contralateral.

b) Técnicas de reposicionamiento de tejido adyacente.

   Muy comúnmente empleadas, pero que no se pueden considerar propiamente como una reconstrucción, sino simplemente un cierre cuidadoso del defecto generado.

Así pues, y sea cual sea tanto el momento como el tipo de reconstrucción elegido es preciso establecer una serie de consideraciones básicas sobre la pauta a seguir.

3. Toma de decisiones.

3.1. Consideraciones reconstructivas referidas a la localización de la lesión.

La localización de la lesión en la mama condiciona no sólo la actitud a tomar sino incluso el pronóstico de la paciente[9]. Las localizaciones más comunes varían según las series pero se puede considerar que en el caso de lesiones preinvasivas o lesiones in situ la distribución sería tal como se expone en la Fig. 5.1[10].

Desde un punto de vista reconstructivo, la localización va a definir el diseño de la cirugía.

El cuadrante supero-externo suele proporcionar mejores opciones reconstructivas tras resecciones amplias que cuando las lesiones asientan en polo inferior o cuadrante supero-interno[11].

Dos son los patrones más comúnmente empleados en lo referente al diseño cutáneo de resección: el diseño de mastopexia vertical o el más tradicional diseño en T invertida. Ambos patrones permiten acceso a todos los cuadrantes quedando más comprometido el abordaje en el caso de lesiones de la cola de la mama. No obstante el diseño basado en las técnicas de imagen puede permitir un correcto abordaje cutáneo, una identificación de la lesión, una escisión con márgenes de seguridad y una reconstrucción estética satisfactoria. Otros diseños (cierres concéntricos periareolares, escisiones en semiluna, patrones en ojo de cerradura o cualquier otro tipo de diseño cutáneo) pueden ser empleados siempre y cuando den una respuesta válida que permita obtener una reconstrucción estéticamente aceptable de la mama.

3.2. Consideraciones reconstructivas referidas al tamaño de la lesión.

Tal y como afirmaban Clough y colaboradores[11] el factor predictivo fundamental para establecer el resultado estético de la extirpación de la lesión y su eventual reparación es el volumen resecado en el contexto del volumen global de la mama. Se ha establecido que una resección superior al 20% del volumen mamario genera un claro riesgo de deformidad[12]. La nueva forma de la mama se obtiene mediante la redistribución de los volúmenes residuales de parénquima mamario.

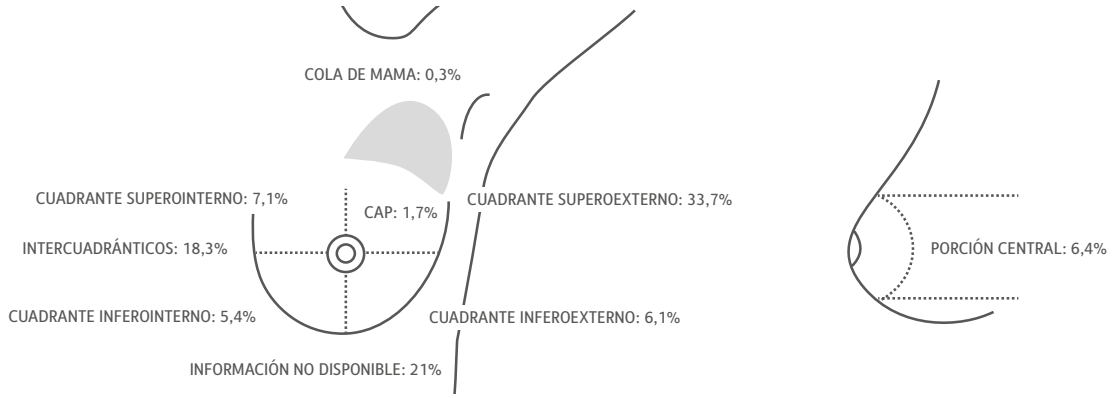

Figura 5.1. Localizaciones más frecuentes de las lesiones in situ. Modificado de The California Breast Cancer Research Program[10].

En ocasiones estos defectos pueden corregirse mediante colgajos, ya sean pediculados (dorsal ancho, TRAM) o microquirúrgicos (que en la actualidad suponen la solución idónea incluyendo DIEP, SIEA, SGAP, IGAP, PAP y un sinfín de opciones en los que el límite viene marcado por la destreza quirúrgica del cirujano y las condiciones generales de la paciente). Otras opciones clásicas, como el colgajo toraco-epigástrico o el submamario, generan unas cicatrices que estéticamente pueden resultar difíciles de aceptar, aunque su uso sigue descrito en bibliografía de reciente publicación[13].

Clough[11] establecía un sistema de clasificación para la técnicas oncoplásticas en función del volumen mamario escindido. Así establecía dos niveles:

a) **Nivel 1.** Volumen de mama resecado inferior al 20%. No precisa más allá de un cierre cuidadoso evitando deformidades.

b) **Nivel 2.** La escisión de un 20-50% requerirá no sólo la escisión de la lesión sino también resección del exceso cutáneo para dar una forma adecuada a la mama residual.

En mamas de tamaño moderado a pequeño, las técnicas de reconstrucción pueden realizarse siguiendo el siguiente algoritmo propuesto por Yang y cols., descrito en la Fig. 5.2[13].

Con respecto a la satisfacción estética con cada una de estas opciones terapéuticas estos autores[13] indicaban que el mayor nivel de satisfacción fue obtenido con la corrección mediante colgajo de dorsal ancho, seguido del de perforante de toracodorsal y perforante intercostal. Los resultados estéticos peor valorados por las pacientes de este estudio fueron los colgajos toracoepigástricos y toracodorsales laterales.

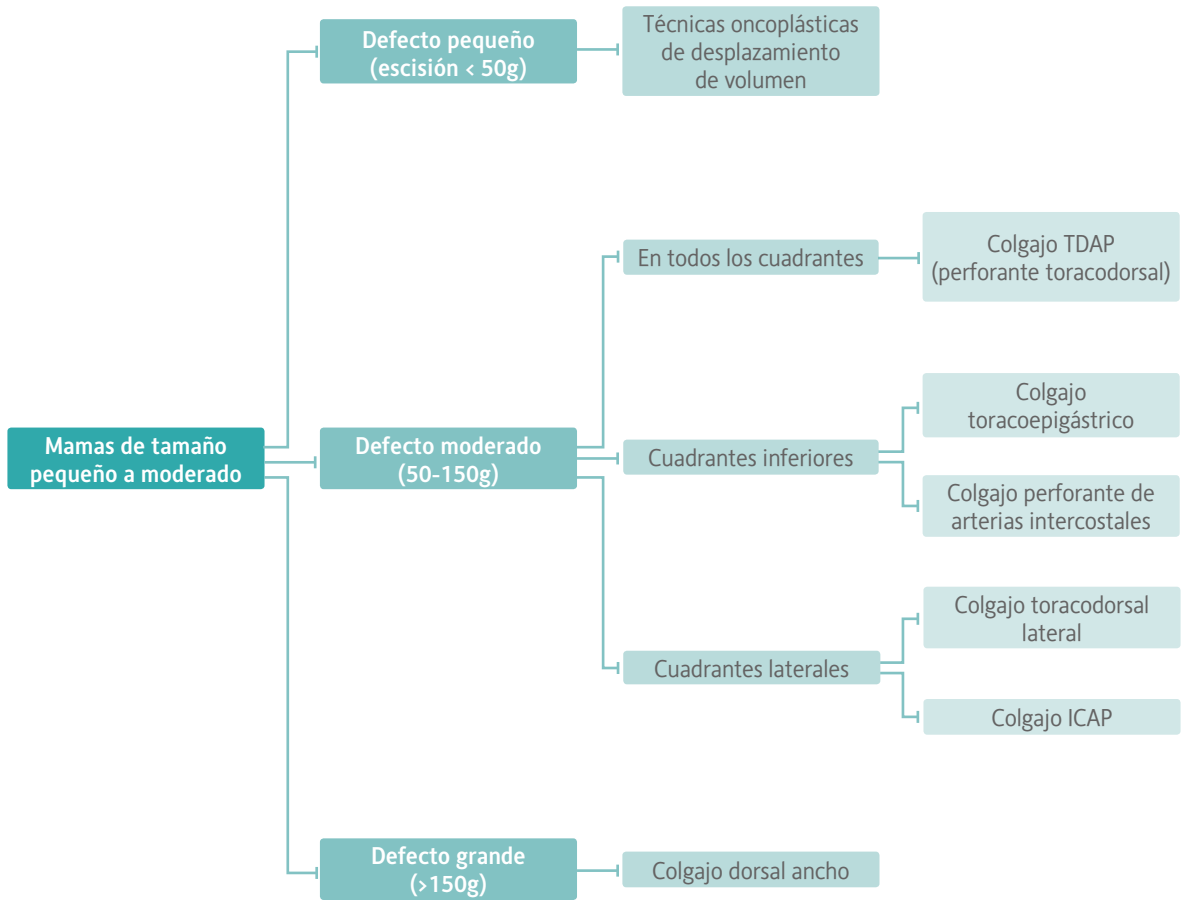

Figura 5.2. Algoritmo de reconstrucción en mamas de pequeño o moderado tamaño. Modificado de Yang JD[13].

3.3. Consideraciones reconstructivas referidas a la densidad glandular.

La densidad glandular de la mama va a condicionar la toma de decisiones a la hora de programar el tipo de reconstrucción y la capacidad de realizar técnicas oncoplásticas con desplazamiento tisular, en función de la presencia de componente graso (más desplazable) o no. Siguiendo a Clough[11] la densidad glandular basada en el sistema BIRADS (Breast Imaging Reporting and Data System) puede dividirse en 4 patrones:

· Graso.
· Fibroglandular disperso.
· Denso heterogéneo.
· Extremadamente denso.

En mamas excesivamente grasas resulta complicado de obtener un resultado estéticamente aceptable si se realiza una resección y cierre directo debido a la pérdida de consistencia. En estos casos será preciso llevar a cabo técnicas con reposicionamiento de colgajos ya sea mediante técnicas clásicas de mamoplastia (vertical, en T invertida, etc.) o mediante diversos colgajos tanto pediculados como microquirúrgicos.

4. Técnicas quirúrgicas especiales.

Si bien en resecciones limitadas el uso de los colgajos anteriormente descritos y considerados dentro del amplio espectro de la cirugía oncoplástica es la norma, en ocasiones la resección de lesiones genera un defecto inaceptable que obliga a la realización de una mastectomía en cualquiera de sus versiones. En estos casos la reconstrucción con implantes es una opción favorable.

4.1. Uso de implantes directos.

El uso de implantes directos en defectos parciales no es una opción que tenga excesiva aceptación en la actualidad. En mastectomías completas su uso se encuentra algo más extendido aunque los riesgos de encapsulación han limitado su aplicación rutinaria. Para prevenir este efecto, se ha descrito el uso de matrices dérmicas acelulares que cubren fundamentalmente el polo inferior y que permiten proteger al implante en aquellas zonas donde el músculo pectoral no lo hace[14]. No existen series que presenten un volumen significativo de casos ni un seguimiento a largo plazo para poder establecer la eficacia real de esta técnica.

4.2. Uso de implantes en dos tiempos (expansor y prótesis).

Sigue siendo una técnica de amplia utilización en nuestro medio tras la realización de mastectomía[2,3]. Presenta limitaciones en aquellos casos sometidos o con previsión de ser sometidos a radioterapia. Sus resultados estéticos son más satisfactorios en reconstrucción inmediata porque se preserva mejor la morfología mamaria

4.3. Técnicas de lipomodelado.

Multitud de autores han preconizado el empleo de grasa autóloga en la corrección de defectos locales post resección de lesiones en mama así como en correcciones de defectos morfológicos asociados a reconstrucción con implantes[15]. Beneficios adicionales de esta técnica, más allá del aporte de volumen y la corrección morfológica, son la mejora de la calidad de la piel radiada motivada por la capacidad angiogénica de los preadipocitos y por la presencia de células progenitoras **(stem cells)** en la grasa. En la actualidad existen diversos modelos experimentales en los que la inyección de grasa se enriquece con este tipo de células precursoras para obtener un mejor resultado. Aunque la seguridad de esta técnica en relación con un eventual potencial oncogénico de estas células madre ha sido referido como alto[16,17], algunos interrogantes sobre la potencialidad de esas células para interaccionar con células potencialmente malignas no han quedado totalmente dilucidados. Este riesgo sería mayor en pacientes sometidas a tumorectomía, segmentectomía o cuadrantectomía y en pacientes portadoras de mutaciones genéticas tipo BRCA1 y BRCA2[18].

4.4. Técnicas de reconstrucción microquirúrgica.

En la actualidad representan la solución ideal para cualquier tipo de defecto. La anatomía humana ofrece una versatilidad extrema para corregir cualquier tipo de defecto aportando el volumen preciso para cada situación. Su único límite viene determinado por la capacidad técnica del cirujano para realizar intervenciones de este tipo y por las posibles contraindicaciones anestésicas o de patología del propio paciente (tabaquismo, patología cardiovascular severa, etc.). El sacrificio tisular es menor que el de cualquier colgajo pediculado, la agresivi-

dad específicamente quirúrgica es inferior a la de técnicas convencionales y la adaptabilidad tisular al defecto es superior. Su empleo tanto en reconstrucción inmediata como diferida proporciona según la bibliografía más reciente y la experiencia clínica acumulada los mejores resultados[19]. La variedad de colgajos actualmente disponibles en el armamentario terapéutico microquirúrgico es tan amplia como la anatomía humana. No obstante, el tejido autólogo más similar a la mama es el abdomen y el colgajo más comúnmente empleado el colgajo DIEP (basado en perforantes de la epigástrica profunda inferior).

5. Conclusiones.

En la actualidad, la reconstrucción de la mama es una parte integrante esencial del tratamiento integral de la patología tumoral de mama, preinvasiva o invasiva[20]. La calidad de vida de las pacientes tras reconstrucción mamaria es muy alta, con elevadas tasas no sólo de satisfacción estética sino también psicosocial y sexual[2,3,21,22].

Los factores que condicionan el resultado de la reconstrucción y, por ende, la satisfacción con el mismo incluyen todos aquellos que pueden incrementar la morbilidad: obesidad, diabetes, hábito tabáquico, enfermedades autoinmunes, radioterapia[23]. La selección de las pacientes así como de la mejor opción reconstructiva es clave para conseguir un resultado óptimo. Debe tenerse muy en cuenta que cada paciente exige un abordaje personalizado, que la información es un derecho que no puede ser conculcado y que, en última instancia, la opción reconstructiva debe ser decidida o, al menos, consensuada con la paciente.

Las modernas técnicas (microcirugía, transferencia grasa, nuevos materiales, etc.) abren un potencial terapéutico, presente y futuro, muy extenso. Por ello es preciso conocer estas técnicas y emplearlas en las debidas condiciones. Limitar la reconstrucción a soluciones simples, convencionales, con el sacrificio de mejores resultados que ello conlleva para las pacientes es, en la actualidad, una opción que debería ser inaceptable.

Bibliografía:

1. Tarkan L. A Debate on How to Treat Precancerous Breast Disease. The New York Times. Health. Published: June 22, 2004. Ver en www.nytimes.com/2004/06/22/health.
2. National Mastectomy and Breast Reconstruction Audit. 2010. A national audit of provision and outcomes of mastectomy and breast reconstruction surgery for women in England. Third Annual Report 2010. Copyright © 2010 The NHS Information Centre, for health and social care.
3. La calidad del tratamiento integral a las mujeres afectadas por cáncer de mama. Informe de resultados. SECPRE, Sociedad Española de Cirugía Plástica Reparadora y Estética. Septiembre de 2012.
4. Brennan ME, Spillane AJ. Uptake and predictors of post-mastectomy reconstruction in women with breast malignancy. Systematic review. Eur J Surg Oncol 2013;39:527-41.
5. McLaughlin SA. Surgical Management of the Breast: Breast Conservation Therapy and Mastectomy. Surg Clin North Am 2013;93(2): 411-28.
6. Berry MG, Gomez KF. Surgical techniques in breast cancer: an overview. Surgery.2013;31:32-6.
7. Audretsch W. Space-holding technic and immediate reconstruction of the female breast following subcutaneous and modified radical mastectomy. Arch Gynecol Obstet 1987; 241 Suppl: S11-9.
8. Franceschini G, Terribile D, Magno S, et al. Update on oncoplastic breast surgery. Eur Rev Med Sci Pharmacol. 2012; 6:1530-40.
9. Sohn VY, Arthurs ZM, Sebesta JA, et al. Primary tumor location impacts breast cancer survival. Am J Surg.2008;195:641-4.
10. California Breast Cancer Reserach Program. Location of tumor of the breasts. Ver en http://cbcrp.org/publications/papers/BCinCA/page_08.php
11. Clough KB, Kaufman GJ, Nos C, et al. Improving breast cancer surgery: a classification and quadrant per quadrant atlas for oncoplastic surgery. Ann Surg Oncol. 2010;17(5):1375-91.
12. Bulstrode NW, Shortri S. Prediction of cosmetic outcome following conservative breast surgery using breast volumen measurements. Breast. 2001;10:124-6.
13. Yang JD, Kim MC, Lee JV, et al. Usefulness of Oncoplastic Volume Replacement Techniques after Breast Conserving Surgery in Small to Moderate-sized Breasts. Arch Plast Surg 2012;39:489-96.
14. Liu DZ, Mathes DW, Neligan PC, et al. Comparison of Outcomes Using AlloDerm Versus FlexHD for Implant-Based Breast Reconstruction. Ann Plast Surg 2013 Apr 30.(Epub ahead of print).
15. Dobke M. Impact of Advances in Breast Cancer Management on Reconstructive and Aesthetic Breast Surgery. Clin Plastic Surg.2012;39: 465-75.
16. Ihrai T, Georgiu C, Machiavello JC, et al. Autologous fat grafting and breast cancer recurrences: Retrospective analysis of a series of 100 procedures in 64 patients. J Plast Surg Hand Surg. 2013 Apr 30. [Epub ahead of print]
17. Chan CW, McCulley SJ, Macmillan RD. Autologous fat transfer--a review of the literature with a focus on breast cancer surgery. J Plast Surg Reconstr Aesthet. 2008;61(12):1438-48.
18. Pearl RA, Leedham SJ, Pacifico MD. The safety of autologous fat transfer in breast cancer: lessons from stem cell biology. J Plast Surg Reconstr Aesthet. 2012;65(3):283-8.
19. Tanna N, Broer PN, Weichman KE, et al. Microsurgical breast reconstruction for nipple-sparing mastectomy. Plast Surg Reconstr. 2013;131(2):139E-147E.
20. Petit JY, Rietjens M, Lohsiriwat V, et al. Update on breast reconstruction techniques and indications. World J Surg. 2012;36(7):1486-97.
21. Sugrue R, MacGregor G, Sugrue M, et al. An evaluation of patient reported outcomes following breast reconstruction utilizing Breast Q. Breast. 2013;22(2):158-61.
22. Isern AE, Tengrup I, Loman N, et al. Aesthetic outcome, patient satisfaction, and health-related quality of life in women at high risk undergoing prophylactic mastectomy and immediate breast reconstruction. J Plastic Reconstr Aesthet Surg. 2008;61:1177-87.
23. Rancati A, Gonzalez E, Dorr J, et al. Oncoplastic surgery in the treatment of breast cancer. Ecancermedicalscience 2013,7:293.

Capítulo 6

Papel de la radioterapia en las lesiones preinvasoras.

I. Herruzo Cabrera, M. Algara López.

1. Introducción.

Dentro de los cánceres no invasivos, distinguiremos dos tipos: carcinoma lobulillar in situ (CLIS) y del carcinoma ductal in situ (CDIS), correspondientes ambos al estadio 0, T1s N0 M0 de la clasificación TNM. Ambos son difíciles de distinguir de la hiperplasia atípica o del carcinoma mínimamente invasor. La finalidad del tratamiento es evitar el desarrollo de enfermedad invasiva o si aparece, diagnosticarla en un estadio precoz. En el presente capítulo nos centraremos en el CDIS ya que el CLIS, salvo la excepción de la variante pleomórfica, no tiene indicación de radioterapia, tal como se muestra en el algoritmo de tratamiento de la Fig. 6.1.

El carcinoma ductal in situ (CDIS) de mama es un grupo heterogéneo de lesiones caracterizado por una proliferación de células malignas confinadas en la luz de los ductos mamarios sin invasión del estroma. Tiene potencial de malignidad y puede progresar a carcinoma infiltrante, está asociado con el desarrollo de enfermedad contralateral. Para estimar el potencial de malignidad del CDIS se han estudiado varios parámetros moleculares e histológicos, incluidos el grado nuclear, el patrón histológico o la presencia de necrosis celular[1,2]. El grado nuclear es el predictor más importante de recurrencia después de cirugía[3,4]. El CDIS de alto grado está asociado con una tasa de recurrencia del 32%, comparado con el 10% y el 0% del medio y del bajo grado, respectivamente. El grado nuclear está asociado con alteraciones genéticas: el CDIS de alto grado suele ser Her-2 neu positivo, tiene caripotipos complejos y receptores de estrógenos (RE) y progesterona (Pg) negativos; el CDIS de bajo grado, Her-2 neu negativo, RE y Pg positivos y la delección 16q.

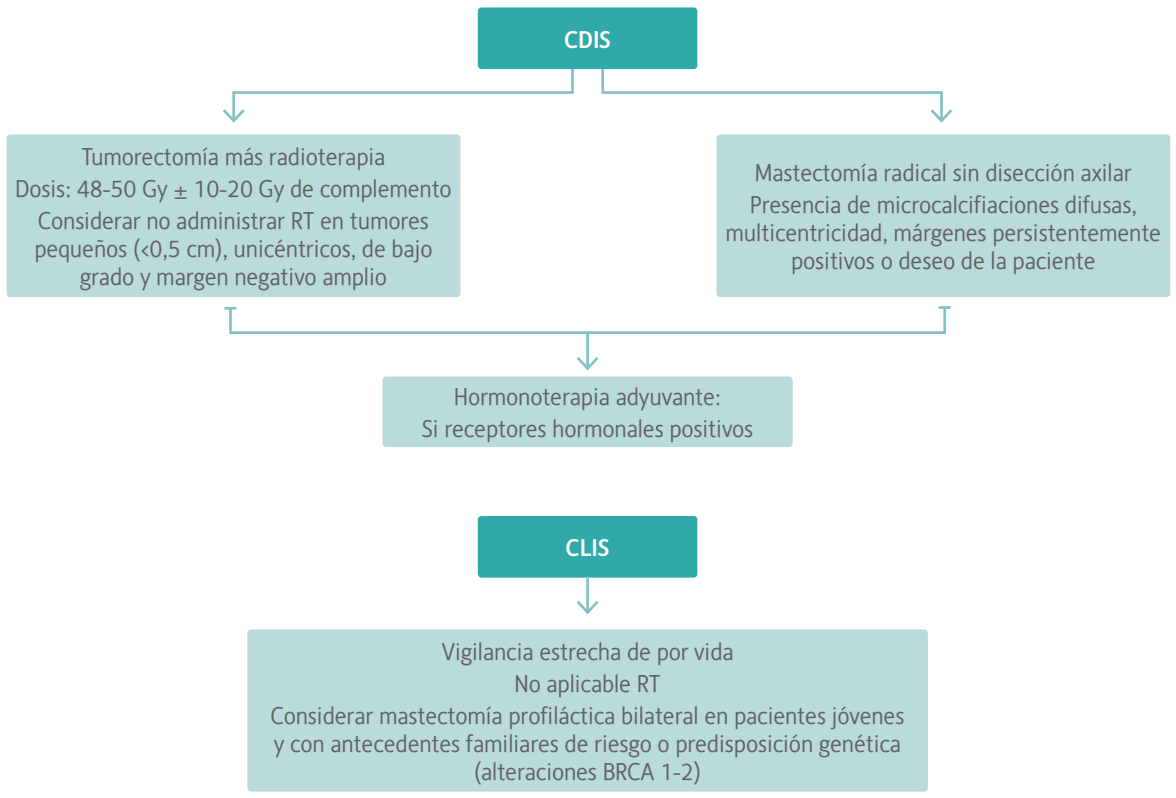

Figura 6.1. Algoritmo de tratamiento[12].

Las dos anomalías moleculares más frecuentemente asociadas son la mutación del p53 y la amplificación del c-erbB2 que está inversamente relacionada con la expresión de RE y Pg y asociada a una mayor angiogénesis, lo que sugiere un mayor potencial de invasión tumoral. Otros dos marcadores moleculares (proteínicos) que han sido identificados recientemente como predictores del riesgo de recurrencia local en el CDIS de mama son la ciclooxigenasa-2 (COX-2) y el receptor proliferador del peroxisoma γ activado (PPARγ) como factor protector[5]. Todos estos parámetros nos indican que no todos los CDIS deben ser clasificados y tratados de la misma manera.

No obstante las nuevas clasificaciones teniendo en cuenta los patrones moleculares y la clasificación histopatológica en la lesiones preinvasivas podrán modificar la terapia administrada en cada paciente. Actualmente, a efectos de tratamiento, de un modo práctico, sigue siendo útil la clasificación clásica de ca. intraductal.

El CDIS ha sufrido una gran variación en su incidencia en los últimos 15 años debido al incremento del cribado mamográfico. Actualmente, el CDIS representa el 25-30% de los cánceres detectados por mamografía[6] y el 10% de todos los carcinomas de mama.

El tratamiento de carcinoma in situ hoy se basa en 4 pilares; **tratamiento escisional** solo, basado en series institucionales y estudios randomizados; **tratamiento escisional + RT**, basado en series randomizadas y metaanálisis; **tratamiento escisional + tratamiento adyuvante hormonal,** basado en ensayos randomizados y finalmente, tratamiento **excisional + RT + hormonoterapia adyuvante**, basado en ensayos aleatorizados. Así, varios estudios (retrospectivos y aleatorizados) han justificado el tratamiento con biopsia escisional seguida de RT en las pacientes con CDIS, como comentaremos en la revisión de la literatura. Estos estudios demostraron la reducción de la incidencia de recurrencia local con RT en aproximadamente el 50% en todos los subgrupos. No obstante, hay que tener en cuenta que existe un riesgo de recurrencia local del 10-20% y una posibilidad de muerte del 1-2%.

En el caso especial de la enfermedad de Paget, el tratamiento será el de la enfermedad subyacente y si no se detecta esta se puede realizar una exéresis en cuña del complejo areola-pezón y posteriormente recibirá radioterapia para la consolidación del tratamiento local. Varios estudios ya han demostrado que la conservación de la mama con la radioterapia es un opción oncológicamente segura (Evidencia 2C). (GUIA SEGO 2011)[7].

2. Revisión de la literatura.

2.1. Ensayos no aleatorizados de cirugía conservadora y radioterapia.

Del análisis de los estudios presentados en la tabla 6.I, se deduce que el tratamiento conservador con escisión quirúrgica con márgenes de resección libres asociado a la aplicación de radioterapia a toda la mama en CDIS, conduce a un tasa de control local aceptable (tasa anual de recurrencia locorreginal < 2%), comparable a la alcanzada en el tratamiento conservador del carcinoma de mama invasor en estadío temprano.

Autor	Nº Pacientes	Mediana de Seguimiento (años)	RL a 5 años (%)	RL a 10 años (%)
Schwartz et al	256	5,5	24	41
MacAusland et al	222	4,6	9	-
Blamey et al	178	3,2	12	22
Ottesen et al	168	10	-	30
Wong et al	158	3,3	12	-
Lagios et al	79	11	-	22
Amesson et al	38	5	13	-
Baird et al	30	3,2	13	-
Carpenter et al	28	3,2	18	23
Millis et al	8	10	-	25
TOTAL	1.165	3,2-11	9-24	22-41

Tabla 6.I. Ensayos no aleatorizados de cirugía conservadora + RT. RL= recurrencia loco-regional. Adaptado de referencia[8].

2.2. Ensayos aleatorizados.

Existen tres ensayos de especial relevancia:

1) Grupo cooperativo NSABP B-17[9], (818 pacientes CDIS márgenes negativos): La RT reduce las tasas de recaída local por tumor no invasivo del 15% al 8% y de tumor invasivo del 17% al 8% (reducción del fallo local total del 32% al 16%). No diferencia en supervivencia global.

2) Ensayo EORTC 10853[10] (1.010 pacientes CDIS márgenes negativos): La RT disminuye el fallo local desde el 16% hasta el 9%, tampoco existe diferencia en cuanto a supervivencia.

3) Ensayo NSABP B-24[11], (1.804 pacientes CDIS, 16% márgenes positivos): A los 7 años de seguimiento, la adición de tamoxifeno redujo la incidencia de fallo local del 11% al 8%, así como la aparición de tumor contralateral del 4,9% al 2,3%. El tamoxifeno reduce el riesgo de CDIS con RE positivos en aproximadamente un 50% y es probablemente ineficaz en CDIS con RE negativos[12].

2.3. Estudios retrospectivos.

Únicamente existe un estudio retrospectivo de relevancia que refleja las conclusiones de la **reunión de Van Nuys**, publicada por **Silverstein**[13], sobre 706 pacientes con cáncer de mama. En esta reunión, se definió el valor de los grupos pronósticos de la escala de Van Nuys, clasificando los pacientes según un "score" basado en cuatro parámetros, puntuando de 1 a 3 puntos: Tamaño tumoral (≤ 1.5, 1.6-4 cm, > 4.1 cm); histopatología (no alto grado sin necrosis, no alto grado con necrosis, alto grado); margen (≥ 1cm, 0.1-0.9 cm, < 0.1 cm) y edad (> 60 años, 40-60 años, < 40 años), que es un importante factor pronóstico independiente, asociado a un tiempo de duplicación del volumen tumoral más corto, alto grado nuclear, Her-2 neu positivo, mayor tamaño tumoral y recurrencias más frecuentes[14].

En las pacientes de score de bajo riesgo (score 4, 5, 6), no hay diferencia significativa a los 12 años en cuanto a la incidencia de fallo local con o sin RT. En las de riesgo intermedio (score de 7, 8, 9), la adición de RT produce un beneficio en cuanto a control local del 12-15% a 12 años. En las de alto riesgo (score de 10, 11, 12) se recomienda mastectomía debido al alto riesgo de recaída local a 5 años (50%) con o sin RT.

Los factores asociados a la recurrencia local serían edad joven, patrón de crecimiento, margen de resección y comedonecrosis.

2.4. Conclusiones.

La **Revisión Cochrane**[15] y **revisión del grupo EBCG**[16] (Tabla 6.II) de los ensayos aleatorizados ya descritos, que incluyen 3.925 mujeres, confirma el beneficio de administrar RT en la prevención de recurrencia en la mama ipsolateral (hazards ratio (HR) 0.49; 95%CI 0.41 - 0.58, P < 0.00001), recurrencia con cáncer invasor (HR 0.50; 95% CI 0.32 - 0.76, p=0.001) y recurrencia como DCIS (HR 0.61; 95% CI 0.39 - 0.95, P = 0.03). Por tanto, las conclusiones de la revisión de la literatura son que todos los grupos analizados muestran beneficio al asociar RT, incluso en mujeres con márgenes negativos, bajo grado y tumores pequeños, con una reducción absoluta a 10 años de 18.0% (SE 5.5, 12.1% vs 30.1%, 2*P* = 0.002). A los 10 años de seguimiento no se demostró efecto sobre la mortalidad por cáncer, mortalidad por otras causas distintas a cáncer de mama o la mortalidad global[15,16]. No hubo un incremento de incidencia de cáncer en la mama contralateral en ninguno de los grupos que recibieron RT.

Estudio	Fecha	n	Seguimiento medio (años)	Cirugía	Márgenes afectos	Radioterapia
NSAP B-17	1985-1990	796	16,5	Tumorectomía 37% Linfadenectomía	13%	50 Gy 9% sobreimpresión
EORTC 10853	1986-1996	918B	10,4	Tumorectomía 20% Linfadenectomía	16%	50 Gy 5% sobreimpresión
SweDIS	1987-1999	1011	8,4	Tumorectomía 17% Linfadenectomía	11%	48-54 Gy
UK/ANZ DCIS	1990-1998	1002	4,8	Tumorectomía	0%	50 Gy
RTOG 9804	1999-2006	636		Tumorectomía	0%	42,5-50,4 Gy

Tabla 6.II. Ensayos randomizados comparando RT vs no RT en el tratamiento conservador del carcinoma in situ de mama. Adaptado de referencia[15].

La reducción global de cualquier tipo de recurrencia fue del 12,3%, obteniéndose un valor de NNT de 9 (nueve mujeres deben recibir tratamiento con RT para prevenir una recidiva de mama ipsilateral). No hubo toxicidad significativa asociada al tratamiento demostrable (no se pudo calcular el NNH).

3. Aspectos técnicos de la RT en CDIS (Guía SEGO 2011) y revisión sistemática[11,16,17,18].

- La radioterapia (RT) está indicada en los casos de tratamiento conservador (Evidencia 2A)[11,16,17,18].
- Se debe irradiar toda la mama, a dosis de 45-50 Gy de forma estándar[11,16,17,18].
- Se debe evitar la utilización de campos tangenciales altos (límite superior, craneal por encima de la unión de 1º-2º arco costal) no es necesario incluir los niveles axilares I y II[11,16,17,18].
- Se deben utilizar técnicas que garanticen una homogeneidad de la distribución de la dosis en la mama, evitando los puntos de sobredosificación en la entradas de los haces tangenciales (puntos calientes), utilizándose subcampos tangenciales, técnicas de IMRT o incluso técnica con protones, en función del estudio dosimétrico de la paciente[11,16,17,18]. (Fig. 6.3)
- Se recomienda valorar la dosis en corazón y pulmón, utilizándose bloques de protección personalizados, si precisa, e incluso técnicas que controlen los movimientos respiratorios[11,16,17,18].

DCIS: Que evidencias tenemos (Resumen)

Escisión solo
No claramente definido el grupo de bajo riesgo.
Cuidadoso estudio de imagen y estudio patológico esencial

Escisión seguida de RT
El uso de RT tiene nivel de evidencia I

Escisión seguida de tratamiento hormonal
El uso de Tamoxifen no sustituye a la radioterapia

Escisión seguida por RT + tratamiento hormonal
Nivel de evidencia I, incremento de beneficio pequeño

Figura 6.3. Resumen niveles de evidencia de las distintas opciones de tratamiento con o sin RT en el carcinoma in situ de mama.

- Indicaciones de sobreimpresión (16-20 Gy) [7,11,16,17,18]. Tabla 6.III Véase pág. 58.
  - Márgenes entre 1-10 mm en los que no se hace re-escisión.
  - A valorar en pacientes < 40a.
- Puede valorarse no administrar radioterapia tras tratamiento conservador en CDIS con márgenes >1cm y >60 años y tamaño tumoral <1.5 cm e histología buen pronóstico (Evidencia 2B)[11,16,17,18].

En la fig. 6.2 Véase pág. 57, vemos descrita gráficamente la técnica de tratamiento.

4. Áreas de desarrollo e investigación en Oncología Radioterápica sobre el tratamiento con radioterapia del carcinoma intraductal.

Las áreas de investigación en el ámbito de la oncología radioterápica y el CDIS se centran en intentar aumentar la comodidad de la irradiación para las pacientes, manteniendo los excelentes resultados obtenidos. Para ello se intenta disminuir el número de sesiones, utilizando las técnicas denominadas hipofraccionadas.

4.1. Hipofraccionamiento[7,11,16,17,18].

No está demostrada la utilidad del tratamiento hipofraccionado. El estudio de Constantine[19] fase II, es el único que incluye exclusivamente pacientes con ca in situ, tratados con RT a la mama entera con esquema de 42 Gy en 15 fracciones. Con un seguimiento corto (36 meses) no había diferencia en control locorregional o recidiva contralateral. Por ahora hay que esperar a los resultados del ensayo BIG 3-07/TROG 07.01, iniciado en 2007, aun no publicados. A pesar de no existir estudios aleatorizados que demuestren la utilidad de estas pautas en el CDIS, existen algunas series individuales que muestran unos resultados similares al carcinoma infiltrante, por lo que podemos intuir que en los próximos años se irá extendiendo el uso de estos esquemas más cortos en estas pacientes.

4.2. Irradiación parcial de la mama (IPM)[7,11,16,17,18].

Siguiendo las recomendaciones de ASTRO respecto a la IPM en cáncer invasivo, solo debe usarse en el contexto de ensayos clínicos y en tumores menores de 3 cm de diámetro, aunque

filosóficamente su uso es controvertido, por la historia natural del CDIS. Hay pocos estudios retrospectivos que hayan avalado su uso[20]. El Colegio Americano de Cirugía Mamaria (ASBS)[21], ha publicado recientemente los casos de ca in situ tratados con IPM con mamosite, del MammoSite Registry Trial, que representa la base restrospectiva más amplia, publicada hasta ahora, recogiendo 194 pacientes con una media de seguimiento de 54,4 meses, la tasa de recaida locorregional actuarial a 5 años era de 3,39% y los resultados estéticos buenos en el 92% de pacientes. En 2005 se inició el estudio fase III, prospectivo multicéntrico NSABP B-39/RTOG 0413[7]. Comparó RT a la mama entera vs IPM, incluyendo pacientes tratados con lumpectomía con carcinoma in situ o carcinoma invasivo estadío I o II (T≤ 3cm, N-/+). Se aleatorizaban a IPM o RT a la mama entera con o sin boost. Para la IPM se permitía usar la técnica de braquiterapia intersticial, braquiterapia con mamosite o RT externa conformada 3D. Pendientes de su publicación, los resultados de este ensayo marcarán las bases del tratamiento con IPM en el carcinoma invasor e in situ de mama.

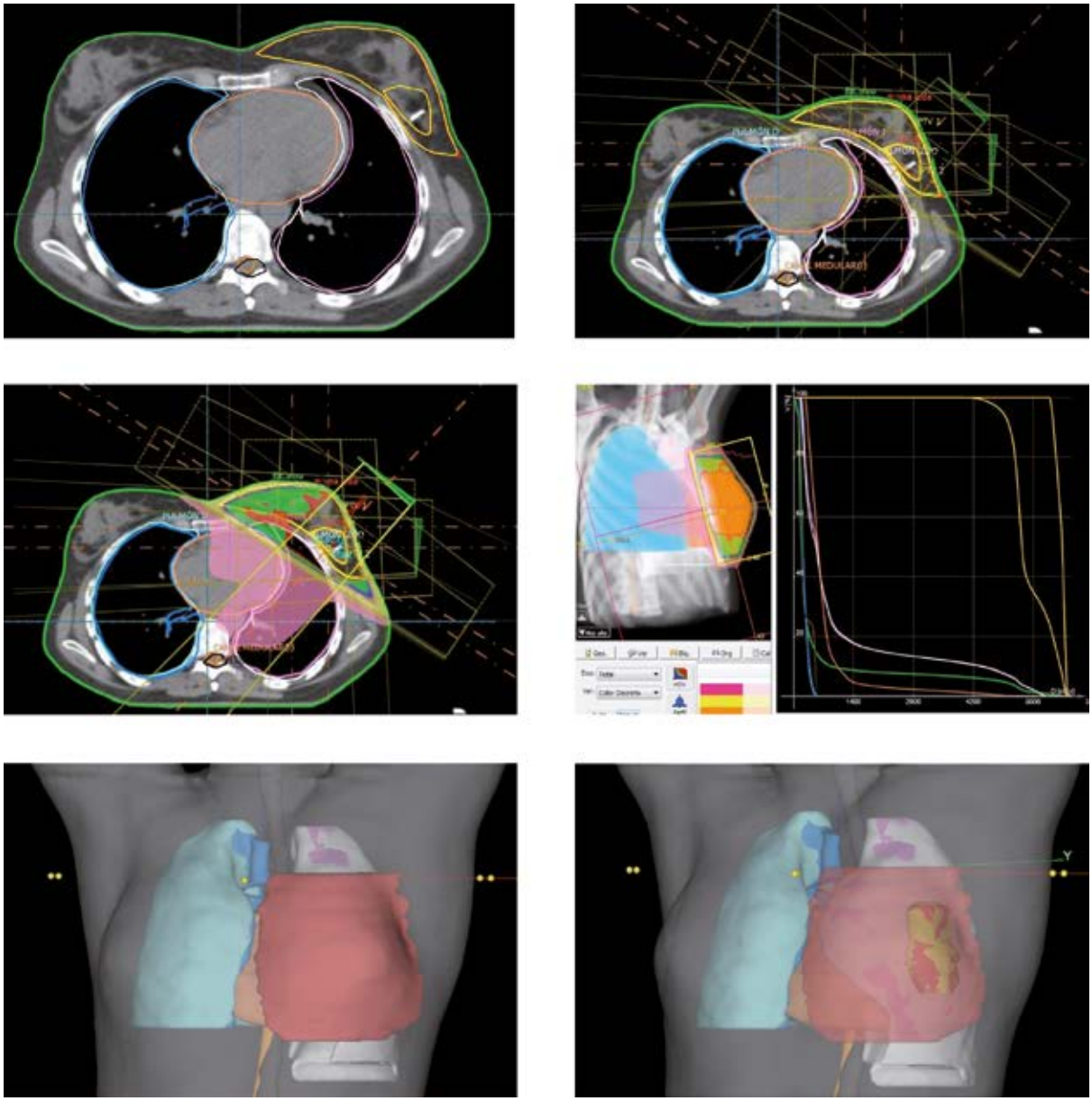

Figura 6.2. Dosimetría 3D de paciente con CDIS. TAC de simulación. Dosimetría. Histogramas dosis volumen. Reconstrucción 3D.

La indicación de IPM en cáncer de mama in situ, se podría plantear sólo en pacientes de ≥ 50 años, CDIS de bajo grado, tamaño ≤ 3cm y márgenes de resección libres.

Finalmente, se recomienda el uso de nomogramas como los publicados por el MSKCC, predictores del índice de recidivas a 5 y 10 años, en función de los factores pronósticos (edad al diagnóstico, historia familiar, tipo de presentación clínica o mamográfica, administración o no de RT, administración o no de tratamiento endocrino, presencia de necrosis o grado nuclear, márgenes quirúrgicos mayores o menores de 2 mm, número de excisiones quirúrgicas necesarias y año de tratamiento) que facilitaran la elección de tratamiento compartida con la paciente para el adecuado consentimiento informado al mismo[22].

A modo de resumen tenemos la Fig. 6.3 Véase pág. 56, que refleja las opciones de tratamiento con sus niveles de evidencia.

5. Resumen y conclusiones.

- La administración de radioterapia primaria a la mama tras cirugía conservadora en el CDIS, reduce todas los tipos de recurrencia en un 50% aproximadamente.
- La radioterapia tienen el mismo efecto sobre la prevención del desarrollo de cáncer invasivo y no invasivo, no incrementa el desarrollo de cáncer en la mama contralateral y no impacta sobre la supervivencia específica por cáncer de mama.
- La radioterapia se debe de administrar con técnicas que garanticen la máxima homogeneidad en la distribución de dosis sobre la mama.
- El tratamiento hipofraccionado en el carcinoma in situ está siendo objeto de ensayos clínicos en marcha no pudiéndose aun recomendar su uso clínico.
- El tratamiento con irradiación parcial de la mama en carcinoma in situ solo debe realizarse en el contexto de ensayos clínicos a tumores de tamaño menor de 3 cm.
- Se recomienda el uso de nomogramas predictivos de recidiva (como el del hospital MSKCC) para la decisión compartida con la paciente del tratamiento.

Estudios	Pacientes	Edad media	Márgenes positivos	Necrosis	Seguimiento medio	Recidiva local
Omlin et al						
Sobreimpresión	150	41	7	32	72	14
No sobreimpresión	166		4	41		28
Yersushami et al						
Sobreimpresión	20	58			81	15
No sobreimpresión	55					12,7
Julian et al						
Sobreimpresión	692	53	21	52	168	13,8
No sobreimpresión	877		15	45		14,3
Monteau et al						
Sobreimpresión	147	53	50	60	89	9,3
No sobreimpresión	55		74	64		9,6
Wai et al						
Sobreimpresión	144	56	29	46	112	9
No sobreimpresión	338	55	12	55		6
Wong et al						
Sobreimpresión	79	58	5	56	46	0
No sobreimpresión	121		0,8	49		6

Tabla 6.III. Ensayos randomizados comparando la influencia del la administración de sobreimpresión en el tratamiento conservador del carcinoma in situ de mama. Adaptado de referencia[8].

Bibliografía:

1. Tsikitis VL, Chung MA. Biology of ductal carcinoma in situ – classification based on biologic potential. Am J Clin Oncol 2006;29:305-10.
2. Sakorafas GH, Tsiotou AG. Ductal carcinoma in situ of the breast: evolving perspectives. Cancer Treat Rev 2000;26:103-25.
3. Tang P, Hajdu SI, Lyman GH. Ductal carcinoma in situ: a review of recent advances. Curr Opin Obstet Gynecol 2007;19:63-7.
4. The Consensus Conference Committee. Consensus conference in the classification of ductal carcinoma in situ. Cancer 1997; 80:1798–802.
5. Kulkarni S, Patil DB, Diaz LK, et al. COX-2 and PPARgamma expression are potential markers of recurrence risk in mammary duct carcinoma in-situ. BMC Cancer 2008, 8:36 doi: 10.1186/1471-2407-8-36.
6. Ernster VL, Barclay J, Kerlikowske K, et al. Incidence and treatment for ductal carcinoma in situ of the breast. JAMA 1996;275(12):913-18.
7. Oncoguia SEGO. Cáncer in situ de mama 2011. Guías de práctica clínica en cáncer ginecológico y mamario. Publicaciones SEGO. ISBN Vol 5:978-84-615-8957-9.
8. Polgar C, Kahan Z, Orosz Z, et al. The role of radiotherapy in the conservative treatment of ductal carcinoma in situ of the breast. Pathol Onco Res. 2008;14(2):179-92.
9. Fisher B, Digman J, Wolmark N, et al. Lumpectomy and radiation therapy for the treatment of intraductal breast cancer: findings from National Surgical Adjuvant Breast and Bowel Project B-17. J Clin Oncol 1998;16(2):441-52.
10. Julien JP, Bijker N, Fentiman IS, et al. Radiotherapy in breastconserving treatment for ductal carcinoma in situ: first results of the EORTC randomized phase III trial 10853. EORTC Breast Cancer Cooperative Group and EORTC Radiotherapy Group. Lancet 2000;355:528-33.
11. Fisher B, Dignam J, Wolmark N, et al. Tamoxifen in treatment of intraductal breast cancer: National Surgical Adjuvant Breast and Bowel Project B-24 randomized controlled trial. Lancet 1999;353:1993-2000.
12. Herruzo I, Perez R. Papel de la radioterapia en el tratamiento del carcinoma in situ de mama. Rev Senologia Patol Mam 2009;22(2):60-4.
13. Silverstein MJ. The University of Southern California/Van Nuys prognostic index for ductal carcionoma in situ of the breast. Am J Surg 2003; 186(4):337-43.
14. Peer PG, van Dijck JA, Hendriks JH, et al. Age dependent growth rate of primary breast cancer. Cancer 1993;71:3547-51.
15. Goodwin A, Parker S, Ghersi D, et al. Radioterapia postoperatoria para el carcinoma ductal in situ de mama (Revision Cochrane traducida). En: Biblioteca Cochrane Plus 2009 Número 2. Oxford: Update Software Ltd. Disponible en: http://www.update-software.com. (Traducida de The Cochrane Library, 2009 Issue 1 Art no. CD000563. Chichester, UK: John Wiley & Sons Ltd.).
16. Early Breast Cancer Trialists' Collaborative Group (EBCTCG), Correa C, McGale P, Taylor C, et al. Overview of the randomized trials of radiotherapy in ductal carcinoma In situ of the Breast. J Natl Cancer Inst Monogr 2010;2010(41):162-77.
17. Amichetti M, Vidali C. Radiotherapy after conservative surgery in ductal carcinoma in situ of the breast: A Review. Int J Surg Oncol 2012;2012:635404.
18. Breast cancer: Intac and post mastectomy. E S Bloom, P Poortmans, M Aznar et al. En Technical Basis of Radiation Therapy. Practical Clinical Applications. 5ª Edition. S H Levitt, J A Purdy, C A Perez, et al. Springuer 2012.
19. Constantine C, Parhar P, Lymberis S, et al. Feasibility of accelerated whole-breast radiation in the treatment of patients with ductal carcinoma in situ of the breast. Clinical Breast Cancer. 2008;8(3):269-74.
20. Park SS, Grills IS, Chen PY, et al. Accelerated partial breast irradiation for pure ductal carcinoma in situ. Int J Radiat Oncol Biol Phys 2011;8(2):403-8.
21. Jeruss JS, Kuerer HM, Beitsch PD, et al. Update on DCIS outcomes from the American Society of Breast Surgeons. Accelerated partial breast irradiation registry trial. Ann Surg Oncol. 2011;18(1):65-71.
22. Yi M, Meric-Bernstam F, Kuerer H M, et al. Evaluation of a Breast cancer nomogram for predicting risk of ipsilateral breast tumor recurrences in patients with ductal carcinoma in situ after local excision. J Clin Oncol. 2012;30(6):600-7.

Capítulo 7

Quimioprevención en lesiones premalignas, preinvasoras y CDIS.

M. Bellet Ezquerra, E. Zamora Adelantado.

1. Introducción y definición.

Aunque en los últimos años se ha objetivado una disminución en la incidencia y mortalidad del cáncer de mama (CM) en relación al progreso realizado en el diagnóstico precoz y la mejoría del tratamiento sistémico adyuvante de la enfermedad, éste continúa siendo la causa más frecuente de cáncer en las mujeres y presenta un importante impacto socioeconómico a nivel mundial[1]. Por este motivo, ya desde los años 1960 se han sugerido diversas estrategias para la prevención del cáncer de mama, como por ejemplo, los estudios de cribado poblacional con mamografía.

El término quimioprevención (QP) fue definido por primera vez en 1976 por Michael Sporn y la definición más global sería el uso de agentes naturales o farmacológicos para inhibir el desarrollo de cáncer invasivo, bien bloqueando el daño en el DNA que inicia la carcinogénesis o revirtiendo la progresión de células premalignas en las cuales el daño ya se ha producido[2].

Dependiendo de la población diana a la que va dirigida, la QP puede ser de tres tipos:

- **Primaria:**

  Prevenir el inicio de la enfermedad en individuos sanos de riesgo. Ejemplo: programas de prevención de mujeres portadoras de mutación BRCA con mayor riesgo de desarrollo de CM a lo largo de su vida.

- **Secundaria:**

  Tratar a la población con lesión premaligna diagnosticada para evitar el desarrollo de cáncer invasivo. Ejemplo: realización de tratamiento hormonal tras diagnóstico de carcinoma ductal in situ (CDIS) de mama.

- **Terciaria:**

  Proteger a individuos curados de un tumor contra el desarrollo de segundos tumores primarios. Ejemplo: tratamiento hormonal adyuvante de una mujer con CM sin evidencia de enfermedad en la cual se disminuye la incidencia de CM contralateral.

Aunque la presente monografía hace referencia a lesiones premalignas y preinvasivas, en la práctica es imposible distinguir QP de éstas de la QP de cáncer invasivo, puesto que ambas lesiones representan un proceso continuo y en muchos casos los estudios cubren ambos objetivos.

2. Selección de la población: pacientes de alto riesgo.

Para optimizar la QP se debe intentar seleccionar la población diana en la que realizar la intervención, es decir, aquellas pacientes de alto riesgo de padecer CM.

En general se acepta que el 90% del CM es esporádico y está relacionado con la edad y la exposición estrogénica, mientras que el 10% restante está asociado con factores genéticos, sobre todo con las mutaciones BRCA1/BRCA2, que explicarían el 60% de CM hereditario[2].

Actualmente se conocen diversos factores que aumentan el riesgo de CM y que se resumen en la tabla 7.I. Algunos de estos factores no son modificables (género, edad e historia familiar) mientras que existen otros que sí lo son (dieta rica en grasas, ingesta de alcohol, obesidad en edad postmenopaúsica o el tratamiento hormonal sustitutivo).

Para poder seleccionar mejor la población tributaria de QP se han desarrollado varios modelos de riesgo usando metodología estadística. El más utilizado es el **Modelo de Gail o Breast Cancer Risk Assessment Tool** que incluye varios factores de riesgo: edad actual, edad de la menarquía y del primer embarazo a término, historia de CM en familiares de primer grado, raza, y antecedentes de biopsias mamarias previas o de lesiones mamarias premalignas. Este índice se desarrolló en 1989 para estimar el riesgo de desarrollo de neoplasia de mama a los 5 años y se ha validado en varios estudios. Se puede calcular de forma sencilla en la página web: http://www.cancer.gov/bcrisktool/. Si el riesgo estimado es mayor de 1.66% a los 5 años, se considera población de alto riesgo de desarrollo de CM, en la cual podría ser beneficioso la realización de QP con tratamiento hormonal.

3. Generalidades de los estudios de quimioprevención farmacológica.

Los estudios de QP presentan varias diferencias respecto a los estudios que evalúan tratamientos para una enfermedad activa. En primer lugar, son estudios que requieren un tamaño muestral y una duración mayor para poder demostrar resultados estadísticos y clínicos significativos. En segundo lugar, el cumplimiento terapéutico en estos estudios de larga duración puede llegar a ser un problema por pérdida de adherencia al tratamiento. Y, sobre todo, presentan una escala de valoración del equilibrio entre riesgo y beneficio diferente, con menor tolerancia a los efectos adversos y toxicidad, ya que se realiza en población sana con finalidad preventiva.

Idealmente, las características más importantes de los agentes quimiopreventivos son que el agente sea efectivo contra el proceso de carcinogénesis en uno o más de sus pasos, que sea seguro tanto a corto como a largo plazo, de fácil utilidad y con bajo coste.

Relacionados con exposición estrogénica	Otros factores de riesgo
· Menarquia precoz	· Edad
· Menopausia tardía	· Sexo femenino
· Edad del primer embarazo tardía	· Historia personal de cáncer de mama
· Lactancia	· Historia familiar de cáncer de mama
· Anticonceptivos orales	· Alteración genéticas en BRCA
· Terapia hormonal sustitutiva	· Irradiación previa en zona torácica
	· Densidad mamaria por mamografía
	· Obesidad en postmenopausia
	· Ingesta de alcohol / Dieta rica en grasas
	· Sedentarismo

Tabla 7.I. Factores de riesgo de cáncer de mama.

4. Estudios de quimioprevención con moduladores selectivos del receptor de estrógeno (SERMS).

Puesto que la exposición estrogénica juegan un papel principal en el desarrollo de CM, la estrategia de QP con agentes hormonales ha sido una de las primeras en ensayarse y también la primera en demostrar beneficios.

4.1. Tamoxifeno.

El Tamoxifeno (TMX) fue el primer tratamiento antihormonal que se estudió como agente quimiopreventivo y es un SERM de primera generación. Su mecanismo de acción es competir con el estrógeno circulante en la unión al receptor de estrogéno (REα) y tiene propiedades agonistas o antagonistas en función del tejido celular. A nivel de la mama su efecto es antagonista, mientras que a nivel óseo, del sistema cardiovascular y del sistema nervioso es agonista parcial y presenta efecto agonista puro a nivel del útero e hígado[2].

Su uso clínico en el tratamiento adyuvante del CM hormonosensible ha mostrado una reducción en el riesgo de recurrencia y en el de neoplasia contralateral del 42% y 47%, respectivamente[3].

Debido a estos datos de eficacia en las últimas décadas se ha valorado su posible papel como agente quimiopreventivo en CM. Los cuatro estudios fase III controlados con placebo realizados en este contexto se encuentran resumidos en la tabla II y se destacarán brevemente las características particulares de cada uno de ellos.

El **estudio National Surgical Adjuvant Breast and Bowel Project (NSABP) P1** fue el primero en demostrar el beneficio de TMX en QP y el de mayor tamaño muestral. Con 55 meses de seguimiento, el estudio se cerró precozmente al objetivarse una reducción del riesgo de CM invasivo del 49% y de no invasivo (carcinoma in situ) del 50%; además de reducción del 86% del CM en pacientes con historia de hiperplasia atípica. Este efecto protector sólo afectaba a los tumores RE positivos (RE+), pero fue consistente en todos los subgrupos de edad. Con estos datos, el número necesario de mujeres a tratar con TMX para prevenir un caso de CM en un período de 5 años fue de 47. Con respecto a la toxicidad los efectos secundarios más frecuentes fueron ginecológicos (ver también tabla 7.V Véase pág. 65) y sofocos. En las pacientes mayores de 50 años se objetivó un incremento de incidencia de cáncer endometrial, eventos tromboembólicos y accidentes cerebrovasculares[4]. No hubo diferencias en eventos cardiovasculares. Tras conocerse estos resultados al menos 32% de las mujeres inicialmente asignadas al brazo de placebo recibieron posteriormente TMX.

En el año 2005 se realizó una actualización de este estudio. Tras 7 años de seguimiento se confirmó una reducción significativa en la incidencia de CM invasivo (RR 0.57, IC 95% 0.46- 40.70) y de CDIS (RR 0.63; IC 95% 0.45- 40.89) y adicionalmente se objetivó una reducción significativa del 32% en el riesgo de fractura porótica en el grupo de TMX con respecto al grupo placebo[5].

El **estudio preventivo del Royal Marsden** incluyó pacientes más jóvenes y sobre todo utilizó como criterio de selección de la población de riesgo la historia familiar de CM. Además se permitió el uso previo de terapia hormonal sustitutiva (THS) y la duración del tratamiento con TMX fue mayor (8 años) que en el resto de estudios. No se objetivaron diferencias estadísticamente significativas en la incidencia de CM en ambos grupos, lo cual se relacionó con la alta tasa de abandono de TMX (42%) por toxicidad[6]. Sin embargo, una actualización posterior, con 20 años de seguimiento, sí demostró una reducción estadísticamente significativa de la incidencia de CM RE+ asociada a TMX (HR 0.48, IC 95% 0.29-20.79)[7].

El **estudio preventivo italiano** incluyó pacientes de 35 a 70 años histerectomizadas por causa benigna. Inicialmente, con 46 meses de seguimiento, no se detectaron diferencias significativas en la reducción de la incidencia de CM con el uso de TMX en la población total, pero sí en el sugbrupo de pacientes que habían realizado THS previamente[8]. Sin embargo, en actualizaciones posteriores, la última tras 11 años de seguimiento, se demostró que TMX se asociaba a una reducción estadísticamente significativa de la incidencia de CM RE+ en las mujeres consideradas de alto riesgo (RR 0.24; IC 95% 0.10-10.59, ver criterios de alto riesgo en tabla 7.II Véase pág. 62)[9].

El **estudio International Breast Cancer Intervention (IBIS-I)** randomizó población de alto riesgo a TMX durante 5 años versus placebo, objetivándose una reducción del 27% en la incidencia de CM RE+ en su última actualización.

Se objetivó un aumento no significativo de la incidencia de cáncer de endometrio (p=0.20) y un incremento significativo de los eventos tromboembólicos (p=0.001) durante el tratamiento[10].

Los datos obtenidos de estos estudios, y principalmente los resultados del NSABP P1 dieron lugar a que en 1998 TMX fuera aprobado por la Food and Drug Administration (FDA) para QP de CM en población de alto riesgo de desarrollar la enfermedad, así como para prevención de CM contralateral. Su implementación como agente quimiopreventivo ha sido limitada, a pesar de las marcadas tasas de reducción del CM invasivo y de lesiones premalignas, sobre todo debido al perfil de efectos secundarios como el aumento de cáncer de endometrio y de los eventos tromboembólicos. En Europa TMX no está aprobado para disminuir el riesgo de CM.

ESTUDIO	NSABP P1*[4]	ROYAL MARSDEN HOSPITAL*[6]	ITALIANO[8-9]	IBIS-1[10]
Criterios de inclusión	· ≥ 60 años ó · 35-59 años con riesgo predecible de CM a los 5 años ≥ 1.66% según modelo de Gail ó · CLIS	· 30-70 años · Un familiar de primer grado con CM y otro familiar de primer o segundo grado con CM ó · Un familiar de primer grado con CM bilateral · Enfermedad mamaria benigna en uno de los familiares de primer grado afectos	· 35-70 años · Histerectomía · Se consideró alto riesgo: · altura>160cm · al menos 1 ovario intacto · menarquia <14 a · embarazo >24 a	· 40-70 años con riesgo 2x de CM · 40-44 años con riesgo 4x de CM · 35-39 años con riesgo 10x de CM
Nº de mujeres incluidas	13388	2471	5408	7154
Criterios de exclusión	· CDIS · CM · ETV · TEP	· Cualquier cáncer · ETV · TEP	· Endometriosis · Enfermedad cardíaca · ETV	· ETV · TEP
Duración QP	5 años	8 años	5 años	5 años
% de mujeres en THS	No permitido	26%	29.5%	40%
Historia familiar de CM	77%	96%	18%	97%
Seguimiento (última actualización)	55 meses	70 meses	11.2 años	96 meses
Razón CM/1000 mujeres-año, placebo vs TMX RR (IC 95%)	6.8 vs 3.4; 0.51 (0.39-0.66)	5.0 vs 4.7; 0.94 (0.59-1.43)	2.48 vs 2.01; 0.84 (0.60-1.17)	6.82 vs 4.97; 0.73 (0.58-0.91)
Efectos adversos importantes (RR; IC 95%)	· Cáncer de endometrio (2.53; 1.35-4.97) · Eventos tromboembólicos (1.60; 1.15-9.27) · Cataratas (1.14; 1.01-1.29)	· Carcinoma de endometrio (NS) · ETV (NS) · TEP (NS)	· Eventos tromboembólicos (1.70; 1.06-2.74) · Arrítmia cardíaca (1.75; 1.02-3.03)	· Eventos tromboembólicos (1.72; 1.27-2.36) · Cáncer de endometrio (NS)

NSABP P1= National Surgical Adjuvant Breast and Bowel Project, IBIS= International Breast Cancer Intervention Study, CM= Cáncer de mama, CLIS= Carcinoma lobulillar in situ, CDIS= Carcinoma ductal in situ, ETV= Enfermedad trombovenosa, TEP= Tromboembolismo pulmonar.

*Datos correspondientes a las publicaciones iniciales. Ver resultados actualización posterior en texto.

Tabla 7.II. Estudios de quimioprevención con Tamoxifeno.

4.2. Raloxifeno (RLX).

Hay que tener en cuenta que la mayoría de los estudios en los que se utilizó RLX, resumidos en la Tabla 7.III Véase pág. 64, no habían sido planificados para valorar su papel como agente quimiopreventivo del CM sino en el contexto de osteoporosis y patología cardíaca coronaria, por lo que la incidencia de CM era un objetivo secundario y la población no había sido seleccionada en función del riesgo de CM.

En el **estudio Multiple Outcomes of Raloxifene (MORE),** se objetivó una reducción de la incidencia del CM del 72% sólo en tumores RE+, independientemente de la dosis administrada (60 mg y 120 mg). No se observó aumento de la incidencia de carcinoma endometrial o patología benigna, pero sí de eventos tromboembólicos[11].

Estos datos favorables llevaron a la continuación del tratamiento con RLX cuatro años más dentro del **estudio Continuing Outcomes Relevant to Evista (CORE).** Se confirmó la eficacia de este fármaco en la reducción del riesgo de CM, de manera que, tras 8 años de seguimiento en ambos estudios, se comunicó una reducción del riesgo de CM invasivo del 66% y 76% en estudio MORE y CORE, respectivamente. También se observó aumento de los eventos tromboembólicos y se descartó que produjera reducción en CDIS o CM invasivo RE negativo[12].

El estudio **Raloxifene Use for the Heart (RUTH)** demostró reducción del riesgo de CM invasivo del 44% (HR 0.56, IC 95% 0.38-0.83), pero no efecto en el riesgo de eventos coronarios primarios[13].

El **estudio de Raloxifeno y Tamoxifeno (STAR o P-2)** directamente comparaba estos dos agentes farmacológicos en mujeres postmenopaúsicas de alto riesgo con una duración de tratamiento de 5 años. Con un seguimiento de 47 meses, RLX fue igual de efectivo que TMX en la prevención del CM invasivo (incidencia de 4.30 por 1000 versus 4.41 por 1000 mujeres con Raloxifeno vs Tamoxifeno). Sin embargo, RLX fue menos eficaz que TMX en la reducción de la incidencia de CM no invasivo. El perfil de toxicidad benefició a RLX por menor número de eventos tromboembólicos, cataratas y patología uterina benigna. Además presentó una reducción no significativa del cáncer endometrial. La incidencia de fracturas osteoporóticas, enfermedad cardíaca isquémica o AVC fue similar en ambos grupos[14]. En una revisión actualizada posterior, con una mediana de seguimiento de 81 meses, se objetivó una mayor eficacia en la reducción del CM invasivo de TMX con respecto RLX (RR= 1.24, IC 95% 1.05-1.47), mientras que los datos para CM no invasivo fueron similares a los previamente reportados y se obtuvo una reducción estadísticamente significativa de la incidencia de cáncer endometrial en el grupo de RLX (RR 0.55; IC 95% 0.36-0.83)[15]. Con estos datos en 2007 la FDA aprobó RLX para prevención de CM en mujeres postmenopásicas con osteoporosis o con riesgo elevado de CM.

4.3. Individualización de la quimioprevención con SERMS.

EL **U.S. Preventive Services Task Force** ha llevado a cabo recientemente una revisión sistemática de los estudios con TMX y RLX con finalidad quimiopreventiva[16]. Tras revisar exhaustivamente la literatura existente concluyen que TMX es mejor agente quimiopreventivo que RLX y que es capaz de prevenir 5 CM más que éste en 1000 mujeres. Ambos reducirán el riesgo de fracturas, sin embargo RLX causará 4 eventos tromboembólicos más (de cada 1000 mujeres) que TMX. Teniendo en cuenta beneficio y toxicidad, recomienda considerar QP en pacientes de alto riesgo de CM y con poco riesgo de toxicidad. Así las mujeres premenopáusicas con CLIS o hiperplasia atípica serían pacientes candidatas a considerar tratamiento con TMX (el único agente quimiopreventivo aprobado en premenopausia), puesto que a la vez tienen menor riesgo de cáncer de endometrio y trombosis. Las mujeres histerectomizadas con alto riesgo de CM constituirían otra población con una ratio beneficio/riesgo favorable. RLX podría considerarse una buena opción para pacientes postmenopáusicas de alto riesgo de CM, en las que existe riesgo elevado de toxicidad con TMX.

ESTUDIO	MORE[11]	CORE[12]	RUTH[13]	STAR[14]
Eligibilidad	· Al menos 2 años postmenopaúsica · Osteoporosis	· Pacientes que hubieran completado · EC MORE	· ≤ 55 años · Postmenopaúsica · Enfermedad coronaria ó · Riesgo aumentado de enfermedad cardíaca coronaria	· ≥ 35 años · Postmenopaúsicas · Riesgo de CM estimado ≥1.66% por · Modelo de Gail
Nº de mujeres incluidas	· 7705	· 5213	· 10101	· 19747
Exclusión	· Cualquier cáncer · Sangrado uterino anormal · ETV · AVC	· Lo mismo que en EC MORE	· Cualquier cáncer · ETV · Infarto de miocardio reciente	· ETV
Comparación	· 3 años raloxifeno vs placebo	· + 4 años raloxifeno vs placebo	· Raloxifeno vs placebo	· 5 años tamoxifeno vs raloxifeno
% de mujeres en THS	· No permitida	· No permitida	· No permitida	· No permitida
Seguimiento	· 39 meses	· 4 años del estudio	· 5.6 años	· Media 3.9 años
Objetivo primario	· Tasa de fracturas vertebrales y no vertebrales	· Incidencia de CM invasivo	· Incidencia de eventos coronarios · Incidencia de CM invasivo	· Incidencia de CM invasivo
Objetivos secundarios	· Incidencia de CM	· Incidencia de CM invasivo RE+ · Evaluación de toxicidades	· Muerte por causa coronaria · Muerte por causa vascular · Muerte por cualquier causa · AVC · ETV · Hospitalización por cualquier causa	· Cáncer de endometrio · CM no invasivo · Enfermedad cardiovascular · AVC y AIT · TEP y ETV · Fracturas osteoporóticas · Muerte · Calidad de vida
HR CM invasivo (IC 95%)	· 0.28 (0.17-0.46)	· 0.41 (0.24-0.71)	· 0.56 (0.38-0.83)	· 1.02 (0.82-1.28)
Efectos adversos importantes (RR; IC 95%)	· ETV (3.1; 1.5-6.2)	· ETV 2.17 (0.83-5.70)	· AVC (1.49; 1.00-2.24) · ETV (1.44; 1.06-1.95)	· Cáncer de endometrio (0.62; 0.35-1.08) · ETV (0.70; 0.54-0.91) · Cataratas (0.79; 0.68-0.92)

MORE= Multiple Outcomes of Raloxifen, CORE= Continuing outcomes relevant to Evista, RUTH= Raloxifen Use for The Hearth, STAR= Study of Raloxifen and Tamoxifen, CM= Cáncer de mama, RE+= Receptor de estrógeno positivo, ETV= Enfermedad trombovenosa, TEP= Tromboembolismo pulmonary, AVC= Accidente Cerebrovascular, AIT= Accidente Isquémico Transitorio. Datos correspodientes a publicadiones iniciales. Ver datos de actualizaciones posteriores en texto.

Tabla 7.III. Estudios de quimioprevención con Raloxifeno[2].

5. Quimioprevención con inhibidores de la aromatasa.

Los inhibidores de la aromatasa (IA) de tercera generación (anastrozol, letrozol y exemestane) constituyen hoy en día la primera línea de tratamiento en el CM metastásico, y son además fármacos obligados en la terapia hormonal adyuvante de la mayoría de pacientes postmenopáusicas con CM. Su mecanismo de acción es la inhibición de la conversión de andrógenos a estrógenos, que resulta en una disminución ≥ 90% de los estrógenos circulantes.

Los estudios que han comparado IA de tercera generación en el contexto adyuvante han demostrado de forma consistente la superioridad de estos agentes respecto a TMX o placebo en cuanto a reducción del CM contralateral se refiere (ver tabla 7.IV). Por otra parte se han asociado a un perfil tóxico diferente al de los SERMS (tabla 7.V) y en algunos aspectos más favorable, sobretodo en lo que hace referencia al menor riesgo tromboembólico y de cáncer endometrial. Ello ha propiciado el desarrollo de estudios de QP con IA, que se resumen en la tabla 7.IV.

Estudio	Brazo IA N	Brazo comparador	Reducción de riesgo de cáncer contralateral
ATAC[17]	A x 5a N= 3215	TMX x 5a N=3116	En población RH+ OR: 0.47 (0.29-0.75) p=0.001 (Inv y preinvasivo) p=0.001 (Inv) No diferencia en preinvasivo.
BIG 1-98[18]	L x 5a o L x 2a →TMX x3a N=4003	TMX x 5a o TMX→ L N=4007	16 casos (0.4%) vs 27 (0.7%)
IES[19]	TMX x 2-3 a →Exe x 2-3 a N=2362	TMX x 5a N= 2372	OR 0.44 (0.20-0.98)
MA 17[20]	L x 5a después de 4.5-6 a de TMX N= 2575	Plac x 5a N=2582	14 casos (0.5%) con L vs 26 (1%) con Plac
NSABP- B33[21]	Exe 2a después de 5ª de TMX N=799	Control N=799	2 casos con Exe vs 8 con TMX (p= 0.05)

A: anastrozol, TMX: tamoxifeno; L= letrozol; Exe= exemestane; Plac= placebo; inv= invasivo; OR= odds ratio.

Tabla 7.IV. Reducción de riesgo de CM contralateral en los principales estudios de hormonoterapia adyuvante.

Efecto adverso	Tamoxifeno (20mg/d)	Raloxifeno (60 mg/día)	Inhibidores aromatasa A 1mg, L 2.5 mg, Exe 25 mg
Sofocos	++	+	+
Nauseas/vómitos	+	+	+
Cáncer endometrial	++	+/-	-
Tromboembolismo	+++	++	+ (> que Plac en estudio MA17)
Accidente isquémico cerebral	+	+	-
Enfermedad coronaria	-	-	+/-
Sangrado/ Flujo vaginal	++	+	-
Sequedad vaginal	+	+	++
↓ Densidad mineral ósea (riesgo fracturas poróticas)	Mejora en postmenop Empeora en premenop	- (mejoría en postmenop)	++ (posible < pérdida con exe)
Algias óseas /mialgias	+-	+-/+	++
Edema	+	++	-
Astenia	+	+	++
Cataratas	+	+/-	-
Calambres en EEII	++	+	-

Plac= Placebo; premenop= premenopausia; postmenop= postmenopausia; EEII= extremidades inferiores; Exe= exemestane.

Tabla 7.V. Perfil tóxico de los Inhibidores de la aromatasa con respecto a tamoxifeno y raloxifeno[22].

Como puede observarse en dicha tabla, todos los estudios con IA tienen como objetivo primario la incidencia de CM invasivo, mientras que la incidencia de lesiones premalignas representa un objetivo secundario. Los criterios de elegibilidad son similares en los estudios **IBIS 2, EXCEL y STELLAR**, mientras que en los ensayos **ApreS** (Aromasin Prevention Study) y **LIBER** (Letrozole in Preventing Breast Cancer in Postmenopausal Women With a BRCA1 or BRCA2 Mutation) sólo se permite la inclusión de pacientes portadoras de mutaciones en los genes de susceptibilidad BRCA1/BRCA2.

De estos ensayos sólo uno ha comunicado resultados, el **NCIC CTG MAP.3/EXCEL.** Se trata de un estudio randomizado, doble ciego, realizado en Canadá, Francia y España, que estudió el papel preventivo de exemestane (Exe) a dosis habituales (25 mg/día) vs placebo en 4560 mujeres con riesgo elevado de CM (ver criterios de elegiblidad en tabla 7.V Véase pág. 65). Los resultados se comunicaron recientemente[23]. Con una mediana de seguimiento de 35 meses se observó una reducción relativa del 65% en el riesgo anual de CM invasivo con respecto a placebo (HR: 0.35; IC 95%: 0.18–10.70); dicho beneficio se demostró en todos los subgrupos de riesgo, independientemente del uso o no de aspirina, edad, BMI, Gail score, o lesión de riesgo (hiperplasia ductal atíplica, hiperplasia lobulillar atípica o CIDS). En cuanto a efectos adversos, las toxicidades significativamente más frecuentes con Exe fueron sofocos, fatiga, insomnio, diarrea, náuseas y artritis. Dichas toxicidades fueron en general de intensidad leve o moderada. No se observó incremento de cáncer endometrial, fracturas poróticas o eventos cardiovasculares, aunque se requiere un seguimiento más largo para descartar definitivamente esto último. Aunque las pacientes tratadas con Exe reportaron más síntomas relacionados con la menopausia, no se afectó la calidad de vida global. Al estudio se le ha criticado su corto seguimiento, así como el elevado coste del fármaco, de posibles medicaciones asociadas (bisfosfonatos) y el notable número de mujeres (94) que necesitan tratarse con Exe durante 3 años para prevenir 1 único caso. Así las cosas, el fármaco podría considerarse como otra opción de QP en pacientes de alto riesgo, pero no está aprobado para esta indicación.

Estudio	Nº pacientes previsto	Objetivo 1ario	Tratamiento	Eligibilidad
IBIS 2 Prevención	6000	Incidencia CM inv	A vs Plac x 5a	Alto riesgo CM
IBIS 2 CDIS	4000	Incidencia CM inv	A vs TMX	Cirugía por CM no inv (con márgenes negativos)
NCIC-Excel	4500	Incidencia CM inv	Exe vs Plac x 5a (discontinuado brazo E+ C)	Alto riesgo CM: mujeres postmenop con ≥1 criterio: ≥ 60 a, Gail score >1.66 antecedente de: HDA o HLA, CLIS en biopsia mamaria o CDIS tratado con mastectomía; excluidas pacientes con tr hormonal concomitante o BRCA1/2 +
Stellar (NSABP P-4)	12800 (discontinuado)	Incidencia CM inv	L vs T x 5a	Alto riesgo CM
ApreS	666	Incidencia CM inv	Exe vs Plac x 5a	Alto riesgo de CM: BRCA1/2 +
LIBER	?	Incidencia CM inv	L vs Plac	Alto riesgo de CM: BRCA1/2 + Permitido antec CM inv sin recaída a 5 años

CM inv= cáncer de mama invasivo, A= anastrozol, L= letrozol, Exe= Exemestane; Plac= placebo; TMX= tamoxifen; SERM; modulador selectivo del receptor de estrógenos; C= celecoxib; postmenop=postmenopaúsicas; antec= antecedente; tr= tratamiento.

Tabla 7.VI. Estudios fase III de quimioprevención con IA.

Por lo que respecta a los restantes ensayos con IA, el estudio **STELLAR** tenía como hipótesis demostrar una mayor reducción de riesgo de CM con letrozol con respecto a TMX, pero el proyecto se abandonó en 2007. Por otra parte el estudio IBIS 2 para CDIS ha finalizado reclutamiento en Enero 2012, por lo que tardará varios años en comunicar resultados.

6. Quimioprevención en pacientes portadoras de genes de susceptibilidad de cáncer de mama BRCA1 y BRCA 2.

Las pacientes portadoras de mutaciones en los genes de susceptibilidad **BRCA1** y/o **BRCA2** presentan un riesgo acumulado de CM del 55-80% a lo largo de su vida y del 30%-83% de CM contralateral[24,25]. Las estrategias habituales de prevención de CM en esta población son la vigilancia intensiva, incluyendo mamografía y RNM mamaria; la salpingooforectomía bilateral (reduce el riesgo de CM, a la par que el de ovario), el tratamiento con TMX y la mastectomía bilateral profiláctica. El tratamiento combinado de salpingooforectomía y TMX ha demostrado reducir significativamente el riesgo de CM contralateral[26,27], pero hasta el momento disponemos de pocos datos sobre el efecto individual de TMX en mujeres portadoras de mutaciones en dichos genes. Dichos datos se resumen en la tabla 7.VII.

Sólo uno de estos estudios, el **NSABP P1**, incluyó mujeres no afectadas, mientras que los trabajos de Narod y Gronwald estudian una población con antecedentes de CM. En la actualidad no existe ningún estudio randomizado que analice el papel de TMX en portadoras no afectas. Por otro lado, los ensayos con **RLX (STAR) y Exe (EXCEL)** tampoco estudiaron este subgrupo de mujeres. Es evidente, pues, que se necesitan más datos para saber el papel de la quimioprevención con hormonas en esa población. Los estudios **ApreS y LIBER,** con IA (ver tabla 7.V Véase pág. 65) podrán aportar más información sobre esta cuestión.

7. Nuevas estrategias de quimioprevención.

Los agentes hormonales comentados, ya sean SERMS o IA se han mostrado eficaces en la reducción de 50-65% de CM RE+, pero todavía existe una proporción de tumores RE+ que se desarrollan pese a la QP; además, la práctica totalidad de CM RE- no resultan prevenidos. Asimismo los agentes hormonales utilizados no están exentos de toxicidad. Es por ello que se han estudiado nuevas estrategias.

Referencia	Diseño	N	Resultados y comentarios
NSABP P1 King, 2001[28]	Descripción del efecto de TMX en pacientes que desarrollaron CM y se identificaron como portadoras	19 (8 BRCA1 y 11 BRCA2)	BRCA1: no beneficio (RR: 1.67; IC95%: 0.32–10.70) BRCA2: beneficio no significativo (RR: 0.38; IC95% 0.06–1.56). Basado en muy pocos casos
Narod, 2000[27]	Cohortes de pacientes portadoras con antecedentes que recibieron o no TMX por antecedente de CM Obj: incidencia CMC	209 con CM bilateral (casos) 384 CM unilateral (controles)	TMX ↓ CMC:OR (MV)0.50; CI 95%: 0.28–20.89, En BRCA1: OR 0.38; IC95%: 0.19–10.74 En BRCA2: OR 0.63; IC95%: 0.20–21.50 Efecto protector también en pacientes ooforectomizadas (0.42, 0.22-0.83) y en aquellas que habían recibido QT (0.40, 0.26-0.60)
Gronwald,2006[29] (ampliación serie anterior)	Cohortes de pacientes portadoras que recibieron o no TMX por antecedente de CM Obj: incidencia CMC	295 con CM bilateral (casos) 751 con CM unilateral (controles) aparejadas por edad, gen mutado y ooforectomía previa 848 BRCA1+ 188 BRCA2+	OR (multivariado) de CMC asociado a TMX: 0.50 (IC95%, 0.30–0.85) en BRCA1+ y 0.42 (IC95% 0.17–1.02) en BRCA2+ No efecto protector en ooforectomizadas OR 0.83 (IC95%, 0.24–2.89), pero subgrupo pequeño Marcado efecto protector en premenopausicas que desarrollaron menopausia natural OR 0.44;(IC 95% 0.27–0.65).

TMX= tamoxifeno; CMC= cáncer de mama contralateral; RR= riesgo relativo; antec= antecedente; NS= no significativo; OR=odds ratio; QT= quimioterapia.

Tabla 7.VII. Impacto del tratamiento con tamoxifeno en pacientes portadoras de mutaciones en los genes BRCA1 y BRCA2.

7.1. Tamoxifeno a dosis bajas.

Puesto que el TMX se acumula mucho más (de 5 a 60 veces) en el tejido mamario que en sangre, se ha postulado que bajas dosis de TMX podrían ser igualmente efectivas en QP de CM, con menores efectos secundarios. Efectivamente en un estudio preoperatorio con 120 mujeres con CM[30] se vió que el tratamiento con TMX durante 4 semanas a dosis de 1 mg/día tenía un efecto antiproliferativo (reducción de Ki67) similar al producido por 5 o 20 mg, mientras que marcadores surrogados de actividad estrogénica en sangre (insulina, IGF1, perfil lipídico, antitrombina, entre otros) presentaban una clara relación dosis-respuesta, lo cual debería correlacionarse con una menor toxicidad. Con esta evidencia se iniciaron 2 estudios fase III controlados con placebo para determinar la eficacia de 5 mg de TMX en mujeres que reciben terapia hormonal substitutiva **(estudio HOT)** o con antecedentes de neoplasia intraepitelial **(estudio IEN)**. Mientras que el estudio IEN está todavía en fase de reclutamiento[31], el estudio HOT ha comunicado resultados[32], demostrando una reducción no significativa de la incidencia de CM, que alcanzó la significación en tumores luminal A. Aunque las conclusiones de este ensayo no pueden considerarse definitivas dado su pobre reclutamiento (1884 mujeres), sí se pudo confimar la seguridad de la combinación. Asimismo se está explorando el papel de bajas dosis de TMX (antiproliferativo) junto con fenretinide (antiapoptótico, ver más adelante) o IA.

7.2. Otros SERMs de 3ª generación: lasofoxifeno.

Aunque RLX, un SERM de 3a generación, presenta un perfil tóxico mejor que TMX, su todavía existente riesgo tromboembólico y su falta de protección a nivel cardiovascular han obstaculizado su implementación como agente quimiopreventivo. Por ello se están estudiando nuevos SERMS, con más potencia de acción y un teórico perfil tóxico más favorable. En este sentido lasofoxifeno a dosis de 0.5 mg/d ha demostrado reducir significativamente el riesgo de CM en un 81% respecto a placebo en el estudio PEARL, llevado a cabo en 8556 mujeres menopáusicas con osteopenia[33,34]. Asimismo el tratamiento se ha relacionado con una reducción significativa de las fracturas vertebrales y no vertebrales, los eventos coronarios severos y el riesgo de ictus y, al igual que TMX y RLX, un incremento significativo de eventos tromboembólicos. Al estudio se le ha criticado el bajo número de CM incidentes en el que basa sus resultados y, sobre todo, un ligero exceso de muertes en el brazo de lasoxifeno a dosis de 0.25 mg/d, de causa no aclarada[34]. Este hecho ha dificultado el avance en su desarrollo en QP.

7.3. Retinoides.

Los retinoides son derivados naturales o sintéticos de la vitamina A e intervienen en procesos de desarrollo, metabolismo, diferenciación y crecimiento celular. Por lo que respecta a QP de CM el compuesto más estudiado ha sido el fenretinide, una amida sintética del ácido retinoico capaz de acumularse selectivamente en el tejido mamario y de inducir apoptosis. Un estudio fase III[35] llevado a cabo con 2972 pacientes con CM estadio 0-I concluyó que fenretinide (200 mg/d) disminuía la incidencia de segundos tumores en la población premenopáusica (hasta un 50% en mujeres <40 años en la actualización a 15 años[36], con efecto evidente incluso 10 años después de finalizar el tratamiento). En cambio en las mujeres postmenopáusicas se observó una tendencia opuesta. Además, en la población premenopáusica fenritinide redujo la incidencia de nuevos CM independientemente del estado de receptores del tumor primario, sugiriendo que los retinoides pueden ser eficaces en la prevención tanto de CM RE+ como RE-. El mecanismo de acción postulado del fenretinide sería una modulación favorable de IGF-1 (Insulin-like Grow Factor 1) y de su principal proteína de unión (IGFBP-3). Actualmente se están investigando una nueva generación de retinoides selectivos del receptor X, los rexinoides, más selectivos, y desprovistos de la toxicidad asociada al fenretinide, pero con similar potencial quimiopreventivo en modelos animales. El bexaroteno es su máximo representante y ha demostrado sinergismo con SERMS en modelos preclínicos.

7.4. Inhibidores de la señalización de receptores erbb/her (HER1 y HER2).

La familia del EGFR (Epidermal Grow Factor

Receptor) está formada por 4 receptores transmembrana muy similares entre sí (HER1 o EGFR, HER2, HER3 y HER4), con una porción extracelular a la que se unen ligandos y otra intracelular con actividad quinasa. Esta familia participa en múltiples procesos (inhibición apoptosis, angiogénesis, etc) que favorecen el crecimiento y supervivencia de las células tumorales. Es por ello que los agentes inhibidores de estos receptores son una diana atractiva para QP. Destacaremos tres moléculas: trastuzumab, lapatinib y gefitinib.

- **Trastuzumab.**
  El trastuzumab es un Ac monoclonal dirigido contra la porción extracelular de HER2. Su advenimiento ha significado una revolución en el tratamiento del CM HER2+ metastásico y neo/adyuvante, al demostrar una mejoría de la supervivencia en ambos escenarios. Su toxicidad más preocupante es la insuficiencia cardíaca, sobre todo en combinación con antraciclinas. En el ámbito de la QP se ha iniciado un estudio fase III que compara radioterapia + trastuzumab vs radioterapia sola en pacientes intervenidas por CDIS HER2+ (estudio 08-307). La menor toxicidad cardíaca de trastuzumab en ausencia de antraciclinas y la escasa toxicidad extracardíaca ha permitido contemplar esta estrategia. Sin embargo su formulación endovenosa lo hace poco viable en QP primaria.

- **Lapatinib.**
  Lapatinib es un fármaco oral que inhibe la quinasa intracelular de EGFR y HER2, y que ha sido aprobado para el tratamiento de CM avanzado HER2+. Sus efectos adversos más frecuentes en monoterapia son diarrea, rash y transaminitis, en general leves o moderadas; a diferencia de trastuzumab no se asocia a cardiotoxicidad relevante. En ratones transgénicos lapatinib ha demostrado prevenir el desarrollo de tumores mamarios RE-[37]. Un estudio preoperatorio randomizado y controlado con placebo en pacientes afectas de CM HER2+ operable ha demostrado que lapatinib a 1500 mg/d durante 3 semanas reduce Ki67 no sólo en tumores invasivos (sobretodo ER-) sino también en neoplasia intraepitelial ductal y en hiperplasia ductal sin atipia[38]. Los resultados de este estudio podrían sentar las bases de un ensayo de tratamiento adyuvante para CDIS HER2+ similar al mencionado para trastuzumab, aunque la toxicidad asociada todavía podria ser algo excesiva para un estudio de QP. En la actualidad está en marcha un estudio fase 0 de tratamiento con lapatinib en pacientes con CDIS (NCT00555152).

- **Gefitinib.**
  Se trata de un inhibidor de la quinasa intracelular de EGFR aprobado para carcinoma de pulmón no microcítico. Modelos preclínicos han demostrado que gefitinib inhibe el crecimiento de tumores mamarios RE-[39] y que es superior a trastuzumab en la inhibición de CDIS[40], por lo que resultaba un fármaco prometedor en QP. Sin embargo la neumonitis intersticial evidenciada en los estudios para cáncer avanzado ha interrumpido su desarrollo como agente quimiopreventivo.

7.5. Inhibidores de COX2.

COX2 es la diana terapéutica de los antiinflamatorios no esteroideos (AINEs). La vía COX-1 y COX2, que convierte el ácido araquidónico en prostaglandinas, interviene en el desarrollo y crecimiento de diferentes tumores, aunque el mecanismo por el que lo hace no es del todo conocido. Esta vía está frecuentemente sobreexpresada en CM invasivos y en la neoplasia intraepitelial adyacente, por lo que ha de intervenir precozmente en el proceso de carcinogénesis. Dos metaanálisis, publicados en 2001 y 2008, respectivamente, demostraron la eficacia quimiopreventiva de los AINES[41]. Esta última publicación, que analizó los resultados de 38 estudios y 2388715 pacientes, concluyó que el uso de AINEs se asociaba a una reducción de riesgo de CM (RR:0.88, IC 95% 0.84-0.93), con resultados similares para la aspirina y el ibuprofeno. Por otra parte los inhibidores selectivos de COX2 (celecoxib y nimesolide) han demostrado reducir la incidencia de tumores mamarios inducidos en ratas. El desarrollo de celecoxib en CM, tanto en adyuvancia como en quimioprevención (estudio EXCEL) se ha visto interrumpido por las dudas surgidas respecto a su seguridad cardiovascular[42]. En la actualidad el nivel de evidencia de AINES/inhibidores selectivos de COX2 se considera insuficiente para justificar su uso como agentes quimiopreventivos.

7.6. Bisfosfonatos.

Son los compuestos de elección en la osteoporosis; inhiben la acción del osteoclasto actuando a través de la vía del mevalonato y son relativamente bien tolerados. Diversos estudios preclínicos han demostrado sus propiedades antitumorales, mientras que su papel en el contexto adyuvante es todavía controvertido. Por lo que se refiere a QP dos estudios de cohortes[43,44] han demostrado que el uso de bisfosfonatos se asocia a una reducción de aproximadamente 30% en la incidencia de CM invasivo con mayor eficacia preventiva para tumores RE+, pero con cierta acción también sobre tumores RE-. Curiosamente, en la serie de mayor tamaño[44] se observó una mayor incidencia de CDIS, de causa no aclarada, en el grupo que recibió bisfosfonatos. Se requieren más estudios randomizados, idealmente realizados en mujeres con osteopenia, para determinar su papel en QP.

7.7. Metformina.

Múltiples trabajos han demostrado que la hiperinsulinemia y la insulin-resistencia se asocian a un incremento de riesgo de CM y a un peor pronóstico tras el diagnóstico de éste. Varios estudios epidemiológicos han relacionado los niveles de insulina, así como el tratamiento con determinadas insulinas, con el desarrollo de tumores. La insulina puede promover la tumorogénesis de forma directa, actuando sobre los epitelios, o indirectamente, a través del IGF-1, hormonas sexuales o adipoquinas. Por tanto, se ha postulado que tratamientos antidiabéticos que bajen los niveles de insulina podrían reducir la incidencia y la mortalidad del CM. En este sentido, la metformina es una compuesto ideal para ser testado. Se trata de un derivado de la biguanida ampliamente utilizado para el tratamiento de la diabetes tipo 2 que se asocia a una escasa toxicidad y a un bajo coste. Actúa disminuyendo la gluconeogénesis hepática y sensibilizando los tejidos a la insulina. Estudios epidemiológicos han demostrado que los diabéticos que reciben metformina tienen menor incidencia y mortalidad por cáncer que los que reciben otros fármacos antidiabéticos[45]. El efecto protector de la metfomina se asocia no sólo a la reducción de la insulinemia, sino también a una activación de AMP quinasas que inhiben la vía PI3K-AKT-mTOR entre otras múltiples vías metabólicas. Estudios in vitro han demostrado el efecto antiproliferativo de metformina, que, aunque es más evidente en líneas celulares RE+, también se ha observado en líneas celulares RE-[46]. Actualmente, además de un estudio fase III en adyuvancia de CM (NCT01101438), se están llevando a cabo al menos dos estudios preoperatorios de biomarcadores (NCT01302002, NCT00984490) y un estudio de prevención propiamente dicho en pacientes postmeno-páusicas, con sobrepeso o obesas, no diabéticas y con alto riesgo de CM (NCI-2013-00422).

7.8. Inhibidores de parp (poliADP ribosa polimerasa).

Una línea de investigación que sería de gran interés específicamente en las pacientes portadoras de mutaciones en **BRCA1/BRCA2** sería la utilización de inhibidores de la enzima **poliADP ribosa polimerasa** (iPARP). **BRCA1 y BRCA2** son proteínas importantes en la reparación de roturas de doble cadena del DNA (o reparación homóloga), mientras que PARP participa en la reparación de roturas de cadena simple. En las pacientes portadoras de mutaciones en **BRCA1 o BRCA2** en la línea germinal se desarrollan tumores que presentan aberraciones en ambos alelos del gen, con lo que la vía de reparación homóloga del DNA no es posible. Los iPARP **(olaparib, rucaparib, velaparib)** inhiben la vía alternativa de reparación, lo cual conduce a la "letalidad sintética" de las células tumorales, al tiempo que se respetan relativamente las células normales que, al contener un sólo alelo mutado del gen, pueden todavía utilizar la vía de reparación homóloga. La actividad de estos compuestos se ha confirmado en CM avanzado de mujeres BRCA1/2+[47]. Aunque la estrategia es prometedora se necesitan más estudios en enfermedad avanzada que definan mejor el perfil de seguridad de estos compuestos antes de iniciar ensayos de QP en mujeres portadoras de estos genes de susceptibilidad.

7.9. Otras estrategias de quimioprevención.

Otras estrategias de QP en cáncer de mama que exceden la dimensión de este capítulo se resumen en la tabla 7.VIII Véase pág. 71.

Compuesto	Antecedentes	Mecanismo de acción postulado	Estudios en marcha y comentarios
· Té verde (polifenoles)	· Consumo regular de te verde relacionado con ↓ incidencia y recurrencia de CM. · ↓ significativamente Ki67 respecto a placebo en estudio preoperatorio.	· ?	· Estudios prequirúrgicos en marcha para CIDS y CM estadíos I y II
· Galato de epigalocatequin · (EGCG),cafeína, · Curcumina, · Resveratrol	· Activación mTOR clave en carcinogénesis.	· Inhibición vía mTOR	
· Isoflavones (genisteina), I3C, DIM · Curcumina. EGCG · Resveratrol	· NFKappaB (activado por stress oxidativo y carcinógenos). · Expresado en tumores de alto grado.	· Inhibición · NFKappaB · (Antioxidantes)	
· Genisteina · Resveratrol · Apigenina · Berberina · Fármacos inhibidores de HIF-1	· HIF-1 crucial en respuestas adaptativas a la oxigenación de los tejidos y clave en carcinogénesis. · Sobreexpresado en tejido maligno y premaligno.	· Inhibición HIF-1	· HIF-1 interviene en múltiples procesos fisiológicos · Inhibición podría asociarse a excesiva toxicidad
· Ác. linoleico · Triglitazona · Pioglitazone	· PPAR tiene papel importante en diferenciación adipocitos, sensibilidad a la insulina, metabolismo energético y respuesta immune. · Agonistas PPAR. · Inducen apoptosis en líneas celulares RE+ y RE-. · Inhibición tumorogénesis en modelos animales.	· Activación de PPAR	
· Simvastatina · Atorvastatina · Fluvastatina · Lovastatina	· Estudios epidemiológicos con resultados inconsistentes. · 1 metaanálisis con resultados negativos criticado metodológicamente. · Pero evidencia de inhibición de la proliferación en líneas celulares, especialmente RE- y en modelos animales. · Fluvastatina ha demostrado ↓proliferación y ↑apoptosis en estudio fase 0 con pacientes con CDIS y estadío I, especialmente en tumores de alto grado.	· Interferencia en formación de microambiente, mejora función endotelial interfiriendo en las respuestas al estrés oxidativo	· Prometedor papel en la prevención de tumores RE- de alto grado · En marcha estudios fase II de biomarcadores
· Vitamina D	· Vitamina D esencial para la formación. · Crecimiento y reparación de los huesos, absorción del calcio y sistema inmune. · No consistentes resultados de estudios epidemiológicos.	· Mecanismo similar a retinoides · Inflamación	· Fase II randomizado doble ciego (plac) con obj de densidad mamográfica · (SWOG 0812)

AAS= ácido acetilsalicílico; AINEs= antiinflamatorios no esteroideos, I3C= indole-3-carbinol, DIM= 3,3-diindolinmetano, EGCG= Galato de epigalocatequin, NFKappaB= nuclear factor Kappa B; PPAR= Peroxisome proliferator-activated receptors; plac= placebo; obj= objetivo primario.

Tabla 7.VIII. Otros compuestos y dianas terapéuticas en estudios de quimioprevención[48,49].

8. Conclusiones y consideraciones finales.

Dada la incidencia y mortalidad del CM, su prevención representa un objetivo de salud de primer orden. **Tamoxifeno ha demostrado reducir el riesgo de desarrollar CM RE+ en la población pre y postmenopáusica de alto riesgo, mientras que raloxifeno y exemestane lo han hecho únicamente en la población postmenopáusica.** Aspectos relativos a la diferente toxicidad de éstos fármacos, así como su estado regulatorio influirán en la elección de uno y otro compuesto. En cualquier caso, **su prescripción debe ir precedida por una discusión exhaustiva de beneficios y toxicidad, en la que idealmente deberían emplearse términos de beneficio y riesgo absolutos (más entendibles para el paciente que los riesgos relativos),** tal y como explicitan las recomendaciones de la Sociedad Americana de Oncología Clínica[50]. En la actualidad se están ensayando nuevas estrategias, muchas de ellas con fármacos desarrollados para enfermedades no oncológicas (AINES, inhibidores COX2, bisfosfonatos, antidiabéticos orales, estatinas), vitaminas (retinoides, vitamina D) o productos naturales (isoflavonas, té verde...) que pretenden actuar también previniendo el desarrollo de tumores RE-. Por último, se está avanzando hacia un cambio en el diseño de los estudios de prevención, de manera que en el futuro podría usarse la neoplasia intraepitelial como objetivo primario, en lugar de la incidencia de cáncer invasivo. Ello aceleraría significativamente el desarrollo de compuestos en el campo de la quimioprevención.

Bibliografía:

1. Pyke M and Baade PD. The descriptive epidemiology of female breast cancer: an international comparison of screening, incidence, survival and mortality. Cancer Epidem 2012;3:237-48.
2. Bozovic-Spasojevic I, Azambuja A, McCaskill-Stevens W et al. Chemoprevention for breast cancer. Cancer Treat Reviews 2012:329-39.
3. Early Breast Cancer Trialist's Collaborative Groups. Tamoxifen for early breast cancer: an overview of the randomized trials. The Lancet 1998;351:1457-67.
4. Fisher B, Constantino JP, Wickerham DL, et al. Tamoxifen for prevention of breast cancer: report of the National Surgical Adjuvant Breast and Bowel Project P-1. J Natl Cancer Inst 1998;90:1371-88.
5. Fisher B, Constantino JP, Wickerham DL et al. Tamoxifen for the prevention of breast cancer: current status of the National Surgical Adjuvant Breast and Bowel Project P-1. J. Natl Cancer Inst 2005;97:1652-62.
6. Powles T, Eeles R, Ashley S, et al. Interim analysis of the incidence of breast cancer in the Royal Marsden Hospital tamoxifen randomised chemoprevention trial. Lancet 1998;352:98-101.
7. Powles TJ, Ashley S, Tidy A et al. Twenty-year follow-up of the Royal Marsden randomized, double-blinded tamoxifen breast cancer prevention trial. J. Natl Canc Inst 2007; 99 (4): 283-90.
8. Veronesi U, Maisonneuve P, Costa A et al: Prevention of breast cancer with tamoxifen: preliminary findings from the Italian randomised trial among hysterectomised women. Italian Tamoxifen Prevention Study. Lancet 1998;352:93-7.
9. Veronesi U, Maisonneuve P, Rotmensz N, et al. Tamoxifen for the prevention of breast cancer: late results of the Italian Randomized Prevention Trial among women with histerectomy. J Natl Cancer Inst 2007;99:727-37.
10. Cuzick J, Forbes JF, Sestak I, et al. Long-term results of tamoxifen prophylaxis for breast cancer-96-month follow-up of the randomized trial IBIS-I trial. J Natl Cancer Inst 2007;99:272-82.
11. Cauley JA, Norton L, Lippman ME, et al. Continued breast cancer risk reduction in postmenopausal women treated with raloxifen: 4-years results from the MORE trial. Multiple outcomes of raloxifen evaluation. Breast Cancer Res Treat 2001;65:125-34.
12. Martino S, Cauley JA, Barret-Connor E, et al. Continuing outcomes relevant to Evista: breast cancer incidence in postmenopausal osteoporotic women in a randomized trial of raloxifene. J Natl Cancer Inst 2004;96:1751-61.
13. Barrett-Connor E, Mosca L, Collins P, et al. Effects of raloxifen on cardiovascular events and breast cancer in postmenopausal women. N Engl J Med 2006;355:125-37.
14. Vogel VG, Constantino JP, Wickerham DL, et al. Effects of tamoxifen vs raloxifene on the risk of developing invasive breast cancer and other disease outcomes: the NSABP Study of Tamoxifen and Raloxifene (STAR) P-2 trial. JAMA 2006; 295: 2727-41.
15. Vogel VG, Constantino JP, Wickerham DL, et al. Update of the National Surgical Adjuvant Breast and Bowel Project Study of Tamoxifen and Raloxifene (STAR) P-2 Trial. Cancer Prev Res 2010; 3: 696-706.
16. Nelson HD, Smith B; Griffin JC et al. Use of Medications to Reduce Risk for Primary Breast Cancer:A Systematic Review for the U.S. Preventive Services Task Force. Ann Inter Med 2013;158:604-14.
17. The ATAC (Arimidex, tamoxifen alone or in combination) Trialists' Group. Anastrozole alone or in combination with tamoxifen versus tamoxifen alone for adjuvant treatment of postmenopausal women with early breast cancer: first results of the ATAC randomized trial. Lancet 2002;359:2131.
18. Breast International Group (BIG) 1-98 Collaborative Group. A comparison of letrozole and tamoxifen in postmenopausal women with early breast cancer. N Engl J Med 2005;353:2747-57.
19. Coombes RC, Hall E, Gibson LJ et al. Intergroup Exemestane Study A randomized trial of exemestane after two to three years of tamoxifen therapy in postmenopausal women with primary breast cancer. N Engl J Med 2004; 350:1081-109.
20. Goss P, Ingle JN, Martino S et al. A Randomized Trial of Letrozole in Postmenopausal Women after Five Years of Tamoxifen Therapy for Early-Stage Breast Cancer. N Engl J Med 2003;349:1793-802.
21. Mamounas EP, Jeong J-H, Wickerham DL et al. Benefit From Exemestane As Extended Adjuvant Therapy After 5 Years of Adjuvant Tamoxifen: Intention-to-TreatAnalysis of the National Surgical Adjuvant Breast and Bowel Project B-33 Trial. J Clin Oncol 2008;26:1965-71.

22. Strasser-Weippl K and Goss PE. Advances in Adjuvant Hormonal Therapy for Postmenopausal Women J Clin Oncol 2005,23:1751-9.
23. Goss, PE; Ingle JN, Alés-Martínez JE et al. Exemestane for Breast-Cancer Prevention in Postmenopausal Women. N Engl J Med 2011:364;2381-91.
24. Metcalfe K, Lynch HT, Ghadirian P. Contralateral Breast Cancer in BRCA1 and BRCA2 Mutation Carriers. J Clin Oncol 2004;22:2328-35.
25. Mavaddat N, Peock S, Frost D et al. Cancer Risks for BRCA1 and BRCA2 Mutation Carriers: Results From Prospective Analysis of EMBRACE. JNCI 2013 105: 812-22.
26. Olopade OI, Eisen A, Weber B et al. Contralateral breast cancer in BRCA1 and BRCA2 mutation carriers. J Clin Oncol 2004;22:2328-35.
27. Narod SA, Brunet JS, Ghadirian P, et al. Tamoxifen and risk of contralateral breast cancer in BRCA1 and BRCA2 mutation carriers: A case-control study. Lancet 2000;356:1876-81.
28. King MC, Wieand S, Hale K, et al. Tamoxifen and breast cancer incidence among women with inherited mutations in BRCA1 and BRCA2: National Surgical Adjuvant Breast and Bowel Project (NSABP–P1) Breast Cancer Prevention Trial. JAMA 2001;286:2251-6.
29. Gronwald J, Tung N, Foulkes WD, et al. Tamoxifen and contralateral breast cancer in BRCA1 and BRCA2 carriers: An update. Int J Cancer 2006;118(9):2281-4.
30. Decensi A, Robertson C, Viale G et al.. A randomized trial of low-dose tamoxifen on breast cancer proliferation and blood estrogenic biomarkers. J Natl Cancer Inst 2003;95:779-90.
31. Puntoni M, Bonanni B, D'Aiuto G et al. Randomized, placebo controlled, phase III trial of low-dose tamoxifen in women with intraepithelial neoplasia. J Clin Oncol 31, 2013 (suppl; abstr TPS1610).
32. Bonanni B, Maisonneuve P, Serrano D et al. A phase III prevention trial of low-dose tamoxifen in HRT users: The HOT trial. J Clin Oncol 30, 2012 (suppl; abstr 1500).
33. Cummings SR, Ensrud K, Delmas PD et al. Lasofoxifene in Postmenopausal Women with Osteoporosis. N Engl J Med 2010;362:686-96.
34. Andrea Z, LaCroix, AZ, Powles T, et al. Breast Cancer Incidence in the Randomized PEARL Trial of Lasofoxifene in Postmenopausal Osteoporotic Women .J Natl Cancer Inst 2010;102:1706-15.
35. Veronesi U, De Palo G, Marubini E et al. Randomized trial of fenretinide to prevent second breast malignancy in women with early breast cancer. JNCI 1999;21:1847-56.
36. Veronesi U, Mariani L, Decensi A et al. Fifteen-year results of a randomized phase III trial of fenretinide to prevent second breast cancer. Ann Oncol 2006;17:1065-71.
37. Strecker TE, Shen Q, Zhang Y et al. Effect of lapatinib on the development of estrogen receptor-negative mammary tumors in mice. J Natl Cancer Inst 2009;101:107-13.
38. Decensi A, Puntoni M, Pruneri G et al. Lapatinib activity in premalignant lesions and HER-2-positive cancer of the breast in a randomized, placebo-controlled presurgical trial. Cancer Prev Res (Phila) 2011;4:1181-9.
39. Lu C, Speers C, Hilsenbeck S et al. Effect of epidermal growth factor receptor inhibitor on development of estrogen receptor-negative mammary tumors. J Natl Cancer Inst. 2003; 95:1825-33.
40. Chan KC, Knox WF, Gee JM et al. Effect of epidermal growth factor receptor tyrosine kinase inhibition on epithelial proliferation in normal and premalignant breast. Cancer Res, 2002;62:122-8.
41. Takkouche, Regueira-Méndez B, and Etminan M. Breast cancer and use of nonsteroidal anti-inflammatory drugs: a meta-analysis. J Natl Cancer Inst 2008;100:20:1439-47.
42. Solomon SD, McMurray JJV, Pfeffer MA, et al. Cardiovascular risk associated with celecoxib in a clinical trial for colorectal adenoma prevention. N Engl J Med 2005;352:1071-80.
43. Rennert G, Pinchev M, Rennert HS. Use of bisphosphonates and risk of postmenopausal breast cancer. JCO 2010;28:3577-81
44. Chlebowski RT, Chen Z, Cauley JA et al. Oral bisphosphonate use and breast cancer incidence in postmenopausalwomen. JCO 2010;28:3582-90.
45. DeCensi A, Puntoni M, Goodwin Pet al. Metformin and cancer risk in diabetic patients: a systematic review and metaanalysis. Cancer Prev Res 2010;3:1451-61.
46. Phoenix KN, Vumbaca F, Claffey KP. Therapeutic metformin/AMPK activation promotes the angiogenic phenotype in the ERa negative MDA-MB-435 breast cancer model. Breast Cancer Res Treat 2009;113:101-11.
47. Tutt A, Robson M, Garber JE, et al. Oral poly(ADP-ribose) polymerase inhibitor olaparib in patients with BRCA1 or BRCA2 mutations and advanced breast cancer: a proof-of-concept trial. Lancet 2010;376:235-44.
48. Uray IP, Brown PH. Chemoprevention of Hormone Receptor-Negative Breast Cancer: New Approaches Needed. Clinical Cancer Prevention 2011;188:147-62.
49. Cazzaniga M and Bonanni B. Breast Cancer Chemoprevention: Old and New Approaches. J Biomed Biotech 2012, Article ID 985620, 15 pages-doi:10.1155/2012/985620.
50. Visvanathan K, Chlebowski RT, Hurley P et al . American Society of Clinical Oncology Clinical Practice. Guideline Update on the Use of Pharmacologic Interventions Including Tamoxifen, Raloxifene, and Aromatase Inhibition for Breast Cancer Risk Reduction. J Clin Oncol 2009;27:3235-58.

Capítulo 8

Tratamiento sistémico de la neoplasia intraductal (CDIS).

A. Modolell Roig, E. Adrover Cebrián.

El **carcinoma ductal in situ (CDIS)**, también llamado por algunos autores **neoplasia intraductal (NID),** ha sido progresivamente reconocido como una enfermedad distinta al **carcinoma de mama invasivo (CMI)**[1,2]. La terminología más empleada para describir esta patología es la de **carcinoma ductal in situ (CDIS)**, aunque quizás sería más apropiado hablar de **neoplasia intraepitelial ductal (NID) o ductal intraepitelial neoplasia (DIN)** siguiendo la terminología de Tavassoli y Sant Gallen. En este capítulo continuaremos empleando el término más consensuado de CDIS.

Los programas de cribado poblacional con mamografía han aumentado de forma drástica la detección de indicadores de riesgo, particularmente microcalcificaciones, asimetrías o distorsiones, y de lesiones preinvasivas (CDIS) y premalignas. La incertidumbre sobre cuál será el comportamiento biológico de estas "lesiones precursoras" condicionará en última instancia el manejo de estas pacientes. Existe el riesgo de incurrir en un "sobrediagnóstico", algo similar a lo que ocurre con la determinación del PSA y el riesgo de cáncer de próstata, por lo que es de vital importancia mejorar el conocimiento con criterios comunes y consensuados de actuación. En los últimos 20 años hemos aprendido mucho del curso evolutivo de las lesiones tipo hiperplasia con atipias y carcinomas in situ, gracias a los ensayos de adyuvancia y quimioprevención con hormonoterapia en pacientes tratadas con cirugía conservadora y radioterapia pero queda mucho por hacer, fundamentalmente en el campo de la patología, para disponer de parámetros morfológicos y biológicos que permitan discriminar aquellas lesiones verdaderamente precursoras de carcinoma invasor, lo que permitiría seleccionar al grupo de mujeres que se podrían beneficiar de las maniobras preventivas.

En la época previa a la mamografía de cribado, la neoplasia intraductal (CDIS) era un hallazgo poco frecuente, representando menos del 5% de los cánceres de mama diagnosticados en los años setenta[3-6]. Desde la generalización de la mamografía de cribado, la incidencia del CDIS ha aumentado ostensiblemente. Actualmente representa del 20 al 30% de todas las neoplasias de mama diagnosticadas en los programas de cribado de Estados Unidos y países desarrollados[3,5,6].

En un pasado no muy distante, el tratamiento estándar del CDIS era la mastectomía y linfadenectomía axilar[4,7,8]. Actualmente la tumorectomía es la intervención quirúrgica más frecuente practicada a la mayoría de pacientes con CDIS[9,11]. Dado el elevado número de recidivas locales tras la tumorectomía, cercanas al 30%, en parte debido a las dificultades para obtener unos márgenes adecuados[4,12,13], se añadió radioterapia adyuvante para esterilizar focos tumorales residuales[14,15]. El estudio NSABP B-17 del National Surgical Adjuvant Breast and Bowel Project (NSABP), demostró que la adición de radioterapia adyuvante a la tumorectomía reducía en un 61% el riesgo de recidiva local. Con todo, un 13% de pacientes desarrollaron una recidiva local en la misma mama, similar a las recidivas que presentaron las pacientes con CMI tratadas de forma similar[16,17].

En los últimos años se ha hablado mucho de **quimioprevención,** término en exceso ambicioso y con connotaciones negativas por la asociación entre **"quimioterapia y cáncer",** de aquí que sería más adecuado hablar de **"tratamientos preventivos"** como parte de una estrategia más amplia que también incluiría medidas no farmacológicas, tal como aconsejan las NCCN Guidelines for Breast Cancer Risk Reduction[18]. Las indicaciones de la NCCN (versión 3.2013)[19] respecto el diagnóstico, exploraciones y tratamiento inicial del CDIS vienen detalladas en la tabla 8.I, y el tratamiento postquirúrgico y seguimiento del CDIS se resume en la tabla 8.II Véase pág. 75.

La experiencia del NSABP en el tratamiento hormonal adyuvante del CMI motivó el estudio NSABP B-24 para evaluar la eficacia del Tamoxifeno adyuvante en el tratamiento del CDIS, tras la tumorectomía y radioterapia[20].

▸ DIAGNÓSTICO	▸ EXPLORACIONES	▸ TRATAMIENTO INICIAL	
C.D.I.S. Estadio 0 Tis, N0, M0	· Hist[a] clínica y exploración · Mamografía bilateral · Examen Anat. Pat. · Determinación RE, RPg · Consejo Genético si alto riesgo cáncer hereditario · Resonancia magnética opcional	· Tumorectomía sin L.A. + RT toda la mama (cat. 1) o bien · Mastectomía +/- biopsia G.C .+/- reconstrucción o bien · Tumorectomía sin L.A. y sin RT) (cat. 2B)	Tratamiento Postquirúrgico

Tabla 8.I. Guía Clínica NCCN. Adaptación versión 3.2013. Diagnóstico CDIS. Exploraciones. Tratamiento Inicial[19].

▸ TRATAMIENTO POSTQUIRÚRGICO MÉDICO	▸ SEGUIMIENTO
· Para reducir el riesgo de recidiva en la misma mama, considerar Tamoxifeno x 5 años en: · Pacientes tratadas con tumorectomia y radioterapia (cat. 1), especialmente en RE(+). · El beneficio del Tamoxifeno en RE(-) es incierto. · Pacientes tratadas con tumorectomía exclusiva. · Para reducir el riesgo de recidiva en la mama contralateral: · Valoración opciones para reducir el riesgo.	· Visita y exploración cada 6 – 12 meses durante 5 años, luego anualmente. · Mamografía cada 12 meses (y a los 6 y 12 meses tras radioterapia en cirugía conservadora [cat. 2B]). · En las tratadas con Tamoxifeno: Controles ginecológicos y monitorización.

Tabla 8.II. Guía Clínica NCCN. Adaptación versión 3.2013. Tratamiento postquirúrgico CDIS. Seguimiento[19].

1. Tamoxifeno adyuvante.

1.1. Estudio NSABP B-24 de tamoxifeno adyuvante en mujeres afectas de CDIS[20].

En el NSABP B-24, 1804 mujeres diagnosticadas de CDIS, fueron aleatorizadas para recibir 5 años de tamoxifeno o placebo tras el tratamiento local con cirugía y radioterapia. El ensayo se inició el año 1991 y se completó en 1994, publicando los primeros resultados en 1999. Una tercera parte de las mujeres tenía menos de 49 años y el tumor era inferior a 1 cm en más del 80%. Un 15% tenían márgenes quirúrgicos positivos y en un 9% se desconocía la afectación de los mismos. No se determinó la expresión de receptores hormonales en las piezas ni era exigible que fueran positivos. A los 12 años de seguimiento, el tamoxifeno redujo el riesgo de recidiva en un 31%, con 170 eventos en la rama de tamoxifeno frente a 232 eventos en la rama de placebo. La aparición del CMI homolateral se redujo un 31%, presentando 59 eventos (6.6%) en el grupo tamoxifeno y 81 (9.0%) en el grupo placebo. Las recidivas no invasivas fueron también menos en el grupo tamoxifeno, 60 (6.7%) vs. 68 (7.6%), pero sin alcanzar significación estadística. Los cánceres contralaterales se redujeron un 43%, 44 eventos (4.9%) en el grupo tamoxifeno y 73 (8.1%) en el grupo placebo. En las mujeres menores de 50 años, tamoxifeno redujo un 29% el riesgo de presentar recurrencias locales, 77 frente a 90 del grupo placebo. Para las mujeres mayores de 50 años, el beneficio fue similar, con 93 frente a 133 del grupo placebo.

La supervivencia global no varió en las dos ramas, 94.7% mujeres vivas en el grupo tamoxifeno vs 94.6% en el grupo placebo.

1.2. Estudio NSABP B-24 de tamoxifeno adyuvante en mujeres afectas de CDIS y receptores hormonales positivos[21].

Los receptores de estrógenos (RE) y de progesterona (RP) fueron evaluados en 723 mujeres con CDIS (41% de las pacientes incluidas en el estudio NSABP B-24). En 449 pacientes los RE y RP fueron determinados en un laboratorio centralizado con inmunohistoquímica (IHQ).

En 283 pacientes los receptores fueron determinados en sus centros de referencia. Se valoró el beneficio del tamoxifeno a 10 años de seguimiento global (mediana de 14,5 años).

Los RE fueron positivos en 76% y los RP en 66% de pacientes. Un 64 % eran RE+ y RP+, 15% eran RE+ y RP-, 2% eran RE- y RP+ y 21% eran RE- y RP-, grupos todos ellos bien balanceados. El tamoxifeno redujo un 42% el riesgo de recidiva en las pacientes RE+, resultado estadísticamente significativo. Esta reducción se produjo en cualquier evento mamario, CMI ipsilateral y cáncer de mama contralateral. Las pacientes con RE- y RP- no presentaron ninguna reducción del riesgo al recibir tratamiento con tamoxifeno.

1.3. Estudio united kingdom/australia/new zealand (UK/ANZ) de tamoxifeno adyuvante[22].

El estudio UK/ANZ incluyó 1701 pacientes con CDIS entre 1990 y 1998. Un 3% de enfermas tenían componente microinvasivo. Los márgenes debían estar libres. La aleatorización era compleja ya que incluía cuatro opciones: radioterapia + tamoxifeno, tamoxifeno solo, radioterapia sola o ningún tratamiento adyuvante. Con un seguimiento de 52 meses se detectaron 251 eventos mamarios en 1576 mujeres, 114 (14%) en grupo tamoxifeno y 137 (18%) en el grupo sin tamoxifeno. Se detectó un 32% de reducción de recidivas no invasivas ipsilaterales o primarios contralaterales, 58 (7%) con tamoxifeno vs 84 (11%) sin tamoxifeno, diferencia estadísticamente significativa.

El estudio UK/ANZ no demostró un beneficio al añadir radioterapia adyuvante a la tumorectomía, en cambio si demostró un beneficio significativo al añadir tamoxifeno a la tumorectomía.

1.4. Valoración del tamoxifeno adyuvante en CDIS.

Solo **dos estudios** han valorado el beneficio del tamoxifeno adyuvante al tratamiento locorregional (cirugía, radioterapia) del CDIS. El **NSABP B-24**[20] y el **UK/ANZ**[22]. Recientemente se ha publicado una actualización de los casos del **NSABP B-24 con receptores hormonales positivos**[21].

El **NSABP B-24** ha demostrado que el tamoxifeno adyuvante reduce las recidivas ipsilaterales y primarios contralaterales, en mujeres con CDIS tras la tumorectomía y radioterapia.

El **UK/ANZ** no pudo demostrar que tumorectomía más radioterapia mejorase los resultados pero si detectó una mejoría significativa en el grupo tratado con tamoxifeno tras la tumorectomía.

La actualización del **NSABP B-24** ha demostrado una reducción significativa del cáncer de mama (invasivo y no invasivo) ipsilateral, en las pacientes con CDIS y **receptores hormonales positivos.** El tamoxifeno reduce el cáncer de mama contralateral en las pacientes con receptores hormonales positivos; si los receptores son negativos, la reducción no es significativa, como era de esperar por los estudios de quimioprevención. En las pacientes con receptores hormonales negativos, no se detectó ninguna reducción del cáncer de mama ipsilateral, quizás explicable porque el tamoxifeno debe unirse a un RE funcional para ejercer sus efectos beneficiosos en células tumorales residuales.

La Surveillance Epidemiology and End Results (SEER) detectó en el año 2000 un 35.3% de pacientes con CDIS tratadas con tamoxifeno, prescripción que disminuyó al 20% en el año 2005[23]. Los resultados del NSABP B-24 y UK/ANZ fueron acogidos con un entusiasmo relativo por la comunidad científica, ya que si bien la reducción del riesgo es significativa estadísticamente, la diferencia absoluta entre los diferentes brazos es solo del 5.2% en el NSABP B-24.

Por otro lado el riesgo de muerte por CDIS es extraordinariamente bajo tras el tratamiento locoregional exclusivo y el tamoxifeno no modifica la supervivencia global. Algunos prescriptores y muchas mujeres también consideran los posibles efectos secundarios del tratamiento antiestrogénico con tamoxifeno, por lo que debe consensuarse con cada mujer afectada su administración.

En el subestudio del NSABP B-24, de mujeres con CDIS y receptores hormonales positivos, la reducción absoluta de eventos mamarios fue del 11%, comparado con el 5.2% en el grupo total de pacientes no seleccionadas por receptores, con lo que acotamos el subgrupo de mujeres que se pueden beneficiar del tratamiento: **el mayor beneficio es para las mujeres premenopáusicas sin comorbilidad asociada, afectas de un CDIS con RH positivos y tratadas con cirugía conservadora y radioterapia,**

sin descartar otros grupos de pacientes que también pueden beneficiarse del tamoxifeno adyuvante.

En los casos en que se desestime la radioterapia adyuvante por edad mayor de 75 años, mama grasa con lesión pequeña y margen mayor de 1 cm, es muy recomendable añadir tamoxifeno y hacer mamografía de control a los 6 meses. Es el grupo que más se beneficia de un seguimiento estrecho y del tratamiento médico.

2. Inhibidores de la aromatasa en adyuvancia hormonal del CDIS.

En los estudios de hormonoterapia adyuvante en CMI, los inhibidores de la aromatasa (IA) reducen un 50% el riesgo de cáncer de mama contralateral. Actualmente hay dos estudios que evalúan la eficacia del anastrozol adyuvante y un estudio con exemestano:

2.1. Estudio NSABP B-35[24].

Destinado a mujeres postmenopáusicas diagnosticadas de CDIS con RE+ y/o RP+, tratadas con tumorectomía y radioterapia y aleatorizadas a anastrozol vs tamoxifeno. Han sido ya incluidas 3000 mujeres en este estudio. Pendiente de resultados preliminares a finales de 2013.

2.2. Estudio Internacional Breast Cancer Intervention Study-II (IBIS II)[25].

Tiene un diseño parecido al NSABP B-35, compara los mismos fármacos, la irradiación adyuvante es discrecional y se pretende incluir 4000 mujeres. Pendiente de resultados preliminares a finales de 2013.

2.3. Estudio NCIC-CTG MAP-3[26].

Mujeres postmenopáusicas diagnosticadas de CDIS y tratadas con mastectomía, son aleatorizadas a exemestano o placebo durante 5 años. Se pretende reclutar 4560 enfermas.

3. Hormonoterapia neoadyuvante en CDIS[27].

Está en curso un estudio piloto en 40 mujeres postmenopáusicas diagnosticadas de CDIS con RE+ y/o RP positivos, y aleatorizadas a tamoxifeno vs letrozol durante 3 meses previos a la cirugía. La respuesta es valorada mediante mamografía, resonancia magnética y biomarcadores tisulares.

4. Estudios en CDIS HER2 positivos.

El oncogen HER2 se expresa en el 22% de CMI y el 56% en el CDIS[28]. Dados los excelentes resultados del tratamiento con el anticuerpo monoclonal trastuzumab (Herceptin®), tanto en la enfermedad metastásica como en adyuvancia y neoadyuvancia del CMI, se están desarrollando estudios similares en el CDIS:

4.1. Estudio trastuzumab adyuvante NSABP B-43[29].

Se trata de un estudio fase III de trastuzumab adyuvante para pacientes diagnosticadas de CDIS HER2 positivo < 1 cm, tratadas con tumorectomía y con márgenes negativos. Las pacientes son aleatorizadas para recibir irradiación de mama con o sin trastuzumab (6 mg/kg cada 21 días, 3 dosis, la primera con dosis de carga). Se pretende reclutar 2000 pacientes con el objetivo primario de reducir las recidivas ipsilaterales invasivas o no invasivas.

4.2. Estudio trastuzumab neoadyuvante MDACC[30].

Destinado a mujeres diagnosticadas de CDIS HER2 positivo. Se administra una dosis única de trastuzumab (Herceptin®) a dosis de 8 mg/kg, dos semanas antes de la cirugía. El objetivo es valorar el efecto del trastuzumab en la actividad proliferativa y apoptótica de las células tumorales.

4.3. Estudio lapatinib neoadyuvante Baylor College of Medicine[29].

Pacientes afectas de CDIS HER2 positivo, son aleatorizadas a recibir lapatinib a tres diferentes dosis (750 mg, 1000 mg y 1500 mg) o placebo precirugía.

5. Estudios en CDIS dirigidos a otras dianas terapéuticas.

5.1. Inhibidores de la ciclooxigenasa[32].

En el 43% de los CMI se han detectado niveles moderados o altos de ciclooxigenasa (COX-2), y en el 63% de CDIS, porcentaje que sube al 93% en los tumores HER2 positivos. Está en curso un ensayo fase I que estudia el efecto del sulindac, con potencial acción en los enzimas COX-1 y COX-2, como quimioprevención. Las mujeres con CDIS son aleatorizadas a recibir sulindac una o dos veces al día durante 6 meses.

Un estudio fase II con celecoxib, un inhibidor selectivo de la COX-2, no mostró un efecto favorable en el ki 67, RE o COX-2 en mujeres premenopáusicas de alto riesgo.

5.2. Inhibidores del ácido retinoico[33].

Fenretinide es un derivado sintético del ácido trans-retinoico, que inhibe la carcinogénesis mamaria en modelos animales. Un estudio italiano con 2972 pacientes intervenidas de cáncer de mama estadio I (35 eran CDIS), no demostró beneficio al añadir fenretinide adyuvante. Actualmente se está llevando a cabo un ensayo fase II que valora la eficacia del fenretinide y tamoxifeno administrados de forma neoadyuvante.

6. ¿Es posible definir que mujeres tienen un CDIS de bajo riesgo?

Podemos incluir en este apartado a las mujeres que presenten las características siguientes:

- Mujer postmenopáusica.
- RE / RP positivos.
- Lesión pequeña.
- Biología favorable:
- Bajo riesgo según nomogramas clínicos.
- Bajo Ki67.
- HER2 no amplificado.
- Bajo score en el perfil genético del CDIS.

Este grupo de mujeres quizás se podrían incluir en una estrategia de seguimiento o bien de terapéuticas limitadas, pero siempre fruto de una cuidadosa valoración clínico-biológica y una adecuada comprensión de la situación por parte de la mujer y su entorno.

7. Evolución histórica de las estrategias terapéuticas en el CDIS.

En la Fig. 8.1 se describe como la estrategia terapéutica en el CDIS ha ido beneficiándose de los avances conseguidos en el cáncer de mama invasivo. Las intervenciones quirúrgicas a nivel mamario y axilar cada vez son más conservadoras, con mastectomías sólo en casos determinados. La radioterapia tras la tumorectomía es el tratamiento habitual y es posible que la radioterapia parcial tenga un progresivo protagonismo. La determinación de los receptores hormonales ha permitido seleccionar las pacientes candidatas a recibir tamoxifeno

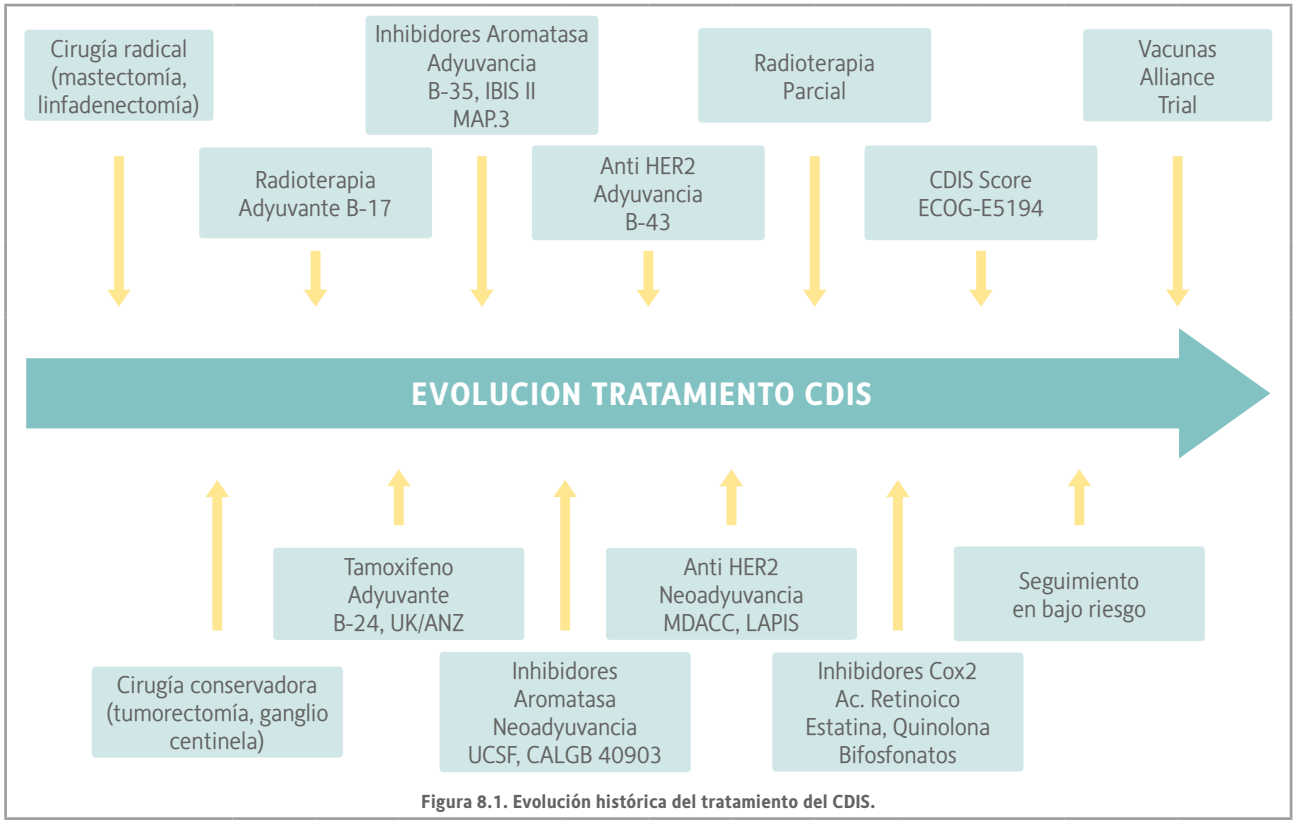

Figura 8.1. Evolución histórica del tratamiento del CDIS.

o raloxifeno. La aparición de los inhibidores de la aromatasa (anastrozol, letrozol, exemestano) nos ha abierto unas nuevas perspectivas en el tratamiento hormonal de las mujeres postmenopáusicas. Actualmente el tratamiento hormonal carece de utilidad en las lesiones que no expresan RE ni RP. La selección de las mujeres que expresan el oncogén HER2 nos abre a la posibilidad de tratamientos anti HER2 en adyuvancia y neoadyuvancia con trastuzumab y lapatinib. Los nuevos perfiles genéticos, algunos específicos para el CDIS, quizá podrán ayudarnos a seleccionar las mujeres de riesgo candidatas a tratamientos adyuvantes postquirúrgicos. Las investigaciones sobre células dendríticas es posible que nos permitan obtener vacunas específicas. Con todo, esta **"salida hacia delante"** con unas perspectivas de que **"más es mejor"**, está siendo temperada a nivel preventivo por los modelos de predicción de riesgo de cáncer de mama, siendo el más conocido y usado el test de Gail, pendiente de validar una nueva versión que incorpora como factor de riesgo la densidad mamográfica. En el otro extremo será importante definir aquellas mujeres de bajo riesgo candidatas a un seguimiento exclusivo sin tratamiento de ningún tipo o a una hormonoterapia según su situación respecto a la menopausia. En este escenario, la visión ecologista de **"lo pequeño es hermoso"** se complementaría con la biología molecular y genética que nos permitirán personalizar los tratamientos, en una visión regida por el **"tratamiento adecuado, en el momento preciso y para el paciente singular".**

8. Conclusiones.

- El tratamiento sistémico con tamoxifeno adyuvante reduce la presentación de cánceres de mama ipsilaterales y contralaterales en mujeres intervenidas quirúrgicamente de CDIS: es el único fármaco aprobado por la FDA para esta indicación.
- Varios estudios actuales están evaluando la eficacia de otras manipulaciones hormonales tanto en adyuvancia como en neoadyuvancia. El tamoxifeno y el raloxifeno pueden contemplarse también en mujeres postmenopáusicas con lesiones infiltrantes o in situ, que presenten osteopenia/osteoporosis y clínica articular o cardiovascular asociada relevante.
- Los inhibidores de la aromatasa están indicados en el tratamiento hormonal adyuvante de las mujeres postmenopáusicas con CMI, pero actualmente no tienen indicación en el CDIS fuera de un ensayo clínico.
- Es importante determinar los receptores de estrógeno y progesterona antes de prescribir un tratamiento hormonal adyuvante en el CDIS y CMI.
- No está aún bien definida la utilidad de los inhibidores del HER2 (trastuzumab y lapatinib) en el tratamiento adyuvante y neoadyuvante del CDIS.
- No está aún bien definida la utilidad de otras terapias diana (COX-2, ácido trans retinoico), ni las vacunas con células dendríticas anti HER2 en el CDIS.
- Los nuevos perfiles genéticos (Oncotype® CDIS) podrán ayudarnos a seleccionar las pacientes con más riesgo y candidatas a beneficiarse del tratamiento adyuvante.
- Es importante poder llegar a precisar que mujeres son de bajo riesgo y pueden beneficiarse de un seguimiento exclusivo o unas estrategias terapéuticas limitadas.
- Si los RE están presentes en las hiperplasias ductales atípicas la quimio-prevención con tamoxifeno o inhibidores de la aromatasa (pendientes de aprobación por las agencias reguladoras en este momento) pueden contemplarse en este grupo de mujeres.

Explicar detalladamente CDIS
"Las palabras si importan"

Cáncer de Mama no invasivo

CDIS
Carcinoma Ductal In Situ

NID
Ductal Intraepitelial Neoplasia

Células atípicas ductales

Lesión preneoplásica

"Palabras diferentes pueden condicionar tratamientos diferentes"

Figura 8.2. Terminologías empleadas para explicar el diagnóstico de CDIS.

	Terminología usada para describir el diagnóstico		
▸ Decisión de las participantes (N=187)	Cáncer de mama no invasivo	Lesión mamaria	Células anómalas
▸ Cirugía	84 (46%)	60 (32%)	58 (31%)
▸ Medicación	38 (21%)	31 (17%)	44 (24%)
▸ Vigilancia activa	62 (33%)	95 (51%)	87 (45%)

Tabla 8.III. Decisiones diferentes según la terminología usada para describir el diagnóstico[34].

Es muy importante explicar bien a las pacientes las características de su alteración mamaria, ya que según las palabras que se emplean, el impacto psicológico, emocional e incluso la comprensión de la naturaleza de su enfermedad puede variar. Las palabras sí importan (ver Fig. 8.2). No es lo mismo explicar que padece un **"cáncer"** o bien un **"carcinoma"**, que hablar de **"neoplasia intraductal",** de **"lesión mamaria"** o de **"células atípicas intraductales".** Una explicación clara y precisa permitirá lograr la adhesión de la paciente a la propuesta terapéutica, comprendiendo bien la razón de las actuaciones loco-regionales quirúrgicas y radioterápicas si precisa, así como la finalidad quimiopreventiva del tratamiento sistémico. En la Tabla 8.III se resumen las distintas opciones elegidas por las pacientes, en dependencia de la terminología empleada para describir su diagnóstico[34].

El tratamiento sistémico del CDIS se está redefiniendo y en plena evolución[35,36], siendo necesaria una cuidadosa valoración médica y una correcta explicación a la paciente de los beneficios y riesgos del mismo. En los próximos años podremos "personalizar" aún mas la estrategia terapéutica y adaptarla a las singularidades biológicas y moleculares de cada tumor y a las necesidades de cada paciente (Fig. 8.3).

¿DIRECTRICES DEL FUTURO TRATAMIENTO DEL CDIS?

CDIS
Estadio 0
Tis, N0, M0

ESTRATIFICACIÓN DE RIESGOS Y BIOMARCADORES

VACUNAS
BIOLOGÍAS DIRIGIDAS
HORMONOTERAPIA

- Tumorectomía + radioterapia de toda la mama
- Mastectomía total con o sin biopsia del ganglio centinela + / - reconstrucción
- Tumorectomía sin radioterapia
- ¿Vigilancia activa ?

Figura 8.3. Directrices de futuro en el tratamiento del CDIS.

Bibliografía:

1. Bloodgood JC. Comedo carcinoma or comedo-adenoma of the female breast. Am J Cancer 1934;22:842-53.
2. Cheatle GL, Cutler M. Malignant epithelial neoplasia.: Carcinoma. The precancerous or potentially carcinomatous state. En Cheatle GL, Cutler M (ed): Tumours of the breast. Philadelphia, PA Lippincott, 1926;161-332.
3. Emster VL, Barday J. Increases in ductal carcinoma in situ (DCIS) of the breast in relation to mammography: A dilemma. Natl Cancer Inst Monogr 1997;22:151-6.
4. Silverstein MJ. Ductal carcinoma in situ of the breast. Ann Rev Med 2000;51:17-32.
5. Weaver DL, Rosenberg RD, Barlow WE, et al. Pathologic findings from the Breast Cancer Surveillance Consortium: Population based outcome in women undergoing biopsy after screening mammography. Cancer 2006;106:732-42.
6. Kerlikowske K. Epidemiology of ductal carcinoma in situ. J Natl Cancer Inst Monogr 2010;41:139-41.
7. Cutuli B, Cohen-Solal-Le Nir C, De Lafontan B, et al. Ductal carcinoma in situ of the breast results of conservative and radical treatments in 716 patients. Eur J Cancer 2001;37:2365-72.
8. Nakhlis F, Morrow M. Ductal carcinoma in situ. Surg Clin North Am 2003;83:821-39.
9. Burstein HJ, Polyac K, Wong JS, et al. Ductal carcinoma in situ of the breast. N Engl J Med 2004;350:1430-41.
10. Silverstein MJ, Lagios MD, Recht A, et al. Image-detected breast cancer. State of the art diagnosis and treatment. J Am Coll Surg 2005;201:586-97.
11. Virmig BA, Tuttle TM, Shamliyan T, et al. Ductal carcinoma in situ of the breast:: A systematic review of incidence, treatment, and outcomes. J. Natl Cancer Inst 2010;102:170-8.
12. Hetelekidis S, Collins L, Silver B, et al. Predictors of local recurrence following excision alone for ductal carcinoma in situ. Cancer 1999;85:427-31.
13. Schnitt SJ. Local outcome in ductal carcinoma in situ based on patient and tumor characteristics. J Natl Cancer Inst Monogr 2010;2010(41):158-61.
14. Kane RL, Virnig BA, ShamliyanT, et al. The impact of surgery, radiation, and systemic treatment on outcomes in patients with ductal carcinoma in situ. J Natl Cancer Inst Monogr 2010;2010(41):130-33.
15. Silverstein MJ, Barth A, Poller DN, et al. Ten-year results comparing mastectomy to excision and radiation therapy for ductal carcinoma in situ of the breast. Eur J Cancer 1995;31A:1425-7.
16. Fisher B, Costantino J, Redmon C, et al. Lumpectomy compared with lumpectomy and radiation therapy for the treatment of intraductal breast cáncer. N Engl J Med 1993;328:1581-6.
17. Fisher B, Digman J, Wolkmark N, et al. Lumpectomy and radiation therapy for the treatment of intraductal breast cancer: Findings from National Surgical Adjuvant Breast and Bowel Project B-17. J Clin Oncol 1998;16:441-52.
18. NCCN Clinical Practice Guidelines in Oncology. Breast Cancer Risk Reduction. Version 1.2013.
19. En www.NCCN.com
20. NCCN. Clinical Practice Guidelines in Oncology. Breast Cancer. Version 3. 2013. En www.NCCN.com
21. Fisher B, Digman J, Wolkmark N, et al. Tamoxifen in treatment of intraductal breast cancer. National Surgical Adjuvant Breast and Bowel Project B – 24 randomised controlled trial. Lancet 1999;353:1993-2000.
22. Allred DC, Anderson SJ, Paik S, et al. Adjuvant Tamoxifen reduces Subsequent Breast Cancer in Women with Estrogen receptor-Positive Ductal Carcinoma In Situ. A Study Based on NSABP Protocol B – 24. J Clin Oncol 2012;30:1268-73.
23. Houghton J, George WD, Cuzick J, et al. Radiotherapy and tamoxifen in women with completely excised ductal carcinoma in situ of the breast in the UK, Australia, and New Zealand: randomised controlled trial. Lancet. 2003;362:95-102.
24. Zujewki JA, Harlan LC, Morrell DM, et al. Ductal carcinoma in situ. Trends in treatment over time in the US. Breast Cancer Res Treat 2011;127:251-7.
25. Clinical trial: A clinical trial comparing anastrozole with tamoxifen in postmenopausal patients with ductal carcinoma in situ (DCIS) undergoing lumpectomy with radiation therapy. Bethesda, MD: National Institutes of Health. Ver en: http://www.clinicaltrials.gov/ct2/show/NCT00053898?term=NSABP+B-35&rank=1.
26. Cuzick J. Aromatase inhibitors for breast cancer prevention. J Clin Oncol. 2005; 23(8):1636-43.
27. Richardson H, Johnston D, Pater J, et al. The National Cancer Institute of Canada Clinical Trials Group MAP.3 trial: an international breast cancer prevention trial. Curr Oncol. 2007;14(3):89-96.
28. Hwang ES, Esserman L. Neoadjuvant hormonal therapy for ductal carcinoma in situ: trial design and preliminary results. Ann Surg Oncol. 2004; 11(1) suppl: 37S-43S.
29. Allred DC, Clark GM, Molina R, et al. Overexpression of HER-2/neu and its relationship with other prognostic factors change during the progression of in situ to invasive breast cancer. Hum Pathol. 1992;23(9):974-9.
30. Clinical trial: Radiation therapy with or without trastuzumab in treating women with ductal carcinoma in situ who have undergone lumpectomy. Bethesda, MD: National Institutes of Health. Ver en http://clinicaltrials.gov/ct2/show/NCT00769379.
31. Clinical trial: Neoadjuvant herceptin for ductal carcinoma in situ of the breast. Bethesda, MD: National Institutes of Health. Ver en http://clinicaltrials.gov/ct2/show/NCT00496808.
32. Clinical trial: Lapatinib in treating women with ductal carcinoma in situ of the breast. Bethesda, MD: National Institutes of Health. Ver en http://clinicaltrials.gov/ct2/show/NCT00570453.
33. Clinical trial: Sulindac in preventing breast cancer in women at high risk for breast cancer. Bethesda, MD: National Institutes of Health. Ver en http://clinicaltrials.gov/ct2/show/NCT00245024.
34. Veronesi U, De Palo G, Marubini E, et al. Randomized trial of fenretinide to prevent second breast malignancy in women with early breast cancer. J Natl Cancer Inst.1999;91(21):1847-56.
35. Omer Z, Hwang ES, Esserman LJ, et al. Influence of DCIS Diagnosis Terminology on Patient Treatment Decisions. Cancer Research 2011;71(24 Suppl);Abst 6. P5-15-01.
36. Wong JE, Costantino JP, Swain SM. The Impact of Systemic Therapy Following Ductal Carcinoma In Situ. J Natl Cancer Inst Monogr 2010;41:200-3.
37. Morrow M. Refining the Use of Endocrine Therapy for Ductal Carcinoma in Situ. (Ed). J Clin Oncol 2012;30:1249-51.

Capítulo 9

Firmas genéticas en lesiones mamarias invasivas (CMI) y carcinoma ductal in situ (CDIS).

T. Checa Ruíz, J. Palacios Calvo, J. Isern Verdum, M. Izquierdo Sanz.

Las pacientes que se podrían beneficiar de un tratamiento adyuvante con quimioterapia, radioterapia o tratamiento hormonal se identifican mediante unos criterios como: edad, tamaño tumoral, estado de los ganglios linfáticos, grado, tipo histológico y estado de los receptores; pero estos criterios son imperfectos. Así, pacientes que precisan ser tratadas, no lo son, y otras pacientes son tratadas innecesariamente. Es necesario mejorar la evaluación pronóstica[1-3].

Los progresos en las técnicas genéticas han permitido que el diagnóstico del cáncer de mama también pueda participar en la nueva era genómica. De estos nuevos avances debemos destacar los **ADN microarray** (gene chip o ADN chip), técnica basada en una plataforma que consta de una colección de pozuelos microscópicos de ADN ("features"), que normalmente representan un gen o transcriptor, ordenados y fijados en una base sólida mediante enlaces covalentes o directamente sintetizados en dicha base. Estas medidas cuantitativas o cualitativas se realizan mediante hibridaciones de naturaleza ADN-ADN, o ADN-ARN en condiciones muy restrictivas y basadas en su detección por fluorescencia. Estos microarrays nos permiten definir un perfil de expresión genética, que puede medir desde unos cuantos genes hasta miles de ellos de forma simultánea. De forma resumida, la expresión genética es la determinación del ARN mensajero en una célula y así estudiar de una manera indirecta una vía proteica. Otro método utilizado para la determinación del perfil genómico es la reacción en cadena de la polimerasa, conocida como **PCR** por sus siglas en inglés **(Polymerase Chain Reaction).** Es una técnica de biología molecular cuyo objetivo es obtener un gran número de copias de un fragmento de ADN particular, partiendo de un mínimo; en teoría basta partir de una única copia de ese fragmento original, o molde. Esta técnica sirve para amplificar un fragmento de ADN; su utilidad es que tras la amplificación, resulta mucho más fácil identificar el gen problema.

El diagnóstico de genes presentes en el genoma tumoral es un proceso largo y complicado que puede acortarse significativamente gracias a la PCR. Cada uno de los genes prueba se pueden amplificar mediante sus

Test Genéticos comercializados	MammaPrint®	Oncotype DX®	PAM 50®	Avaria H/I test®	MapQuant Dx®
Laboratorio	Agendia	Genomic Health	Arup Laboratories	Biotheranostics	Ipsogen
Tipo de ensayo	70 genes	21 genes	50 genes	Ratio de 2 genes HOXB13/ILI7R	Grado Genético
Tejido	Fresco o congelado	Fijado formol, con parafina	Fijado formol, con parafina	Fijado formol, con parafina	Fresco o congelado
Técnica	DNA microarrays	Q-RT-PCR	Q-RT-PCR	Q-RT-PCR	DNA Microarrays
Indicación	Ayudar en el pronóstico, pacientes < 61 años, estadio I-II, ganglios negativos, tamaño ≤ 5 cm	Predecir el riesgo de recurrencia en pacientes con RE positivos, ganglios negativos, tratados con tamoxifeno, para identificar pacientes de bajo riesgo de recurrencia que pueden no necesitar quimioterapia adyuvante.	Clasifica a las pacientes N+ y N- en bajo y alto riesgo de recibiva. La ventaja es que discrimina a las paciente de alto riesgo en Luminar B, HER2 y basal-like las cuales el enfoque sistémico y respuesta es diferente.	Clasificar los pacientes RE positivos en bajo y alto riesgo de recurrencia. Predecir buena y mala respuesta a la hormonoterapia.	En tumores invasivos, RE positivos, grado II, reclasificarlos en grado I y en grado III.
Evidencia	III	II	II	III	III
FDA	Si	No	No	No	No
Disponible	Europa y USA	Europa y USA	USA	USA	Europa

Tabla 9.I. Test genéticos comercializados.

correspondientes "primers" y posteriormente secuenciar para detectar la existencia de mutaciones.

No debemos olvidar que con estos métodos estudiamos la vía proteica de forma indirecta y únicamente desde el punto de vista cuantitativo no funcional, lo que representa una limitación de los tests genéticos basados en microarrays y PCR.

La cuantificación de ciertos genes y la aplicación de unos coeficientes de ponderación según el impacto en su valor predictivo, ha sido crucial para obtener los llamados test genéticos predictivos. Su desarrollo consta de tres fases. En la fase I se valora el descubrimiento y optimización del test. En la fase II se efectúa una validación independiente y la determinación de su precisión. En la fase III se comprueba su utilidad clínica. En la tabla 9.I Véase pág. 82 se describen las características de los tests genéticos comercializados.

- **MammaPrint®.**

  Netherlands Cancer Institute ha desarrollado un test, MammaPrint®, basado en una serie retrospectiva de 78 pacientes con ganglios negativos, estadio I y II con un tamaño menor de 5 cm. Cuando se comparó con el programa Adjuvant Online el 29% de las pacientes tenían resultados discordantes. Los tumores con un bajo riesgo clínico y un alto riesgo genético tenían una supervivencia a 10 años del 69%, mientras que tumores con bajo riesgo clínico y bajo riesgo genético era del 89%.

  Van de Vijver et al identificaron 70 genes (MammaPrint®) que permitían clasificar los tumores en buen y mal pronóstico. El pronóstico no dependía del estado de los ganglios. El 97% de los tumores de buen pronóstico eran positivos al receptor de estrógeno. El MammaPrint® se determina en tejido en fresco y congelado[4], actualmente también disponible en tejido parafinado.

  El estudio de Van de Vijver (MammaPrint®) demuestra que cuando la firma genética es de mal pronóstico se asocia a un mayor riesgo de metástasis a distancia. La probabilidad de permanecer libre de metástasis a distancia a 10 años fue del 85'2% en el grupo de buen pronóstico y del 50'6% en el grupo de mal pronóstico. La supervivencia global a 10 años fue del 94'5% en el grupo de buen pronóstico y 54'6% en el grupo de mal pronóstico[5].

  Cuando se comparó el MammaPrint® versus los criterios de Sant Gallen y versus los criterios del NIH en pacientes con ganglios negativos, los pacientes se clasificaron de bajo riesgo en el 40% de los casos con MammaPrint®, en el 15% con los criterios de Sant Gallen y en el 7% con los criterios del NIH. Las pacientes de bajo riesgo por la firma genética tenían una mayor supervivencia libre de metástasis que las clasificadas por los criterios de Sant Gallen y del NIH; y las pacientes de alto riesgo por firma genética tenían una mayor tasa de metástasis[5]. En el estudio MINDACT, cuando MammaPrint® resultaba de bajo riesgo y la valoración según criterios pronósticos tradicionales era de alto riesgo clínico, y no se administró tratamiento adyuvante con quimioterapia, la supervivencia libre de enfermedad (SLE) fue del 92%[6]. El estudio MINDACT se cerró 07/2010, esta pendiente de resultados analíticos. En ECCO 16 (Estocolmo 2011) se presentaron los descriptivos: 11300 pacientes, 7491 test realizados de los cuales fueron válidos 6527, reclutados a partir de 104 centros de 9 países europeos. Características basales de las pacientes: 33 % pacientes < 50 años, 80 % ganglios negativos, 70 % ganglio centinela, 83 % tratamiento conservador, 72 % T≤2 cm, 88 % RH + y 11 % HER2 +. Un 10 % fueron clasificadas como riesgo genómico alto y clínico bajo, y un 20 % fueron clasificadas como riesgo genómico bajo y clínico alto. Todas ellas fueron randomizadas a recibir quimioterapia versus tratamiento hormonal.

  El MammaPrint® está actualmente comercializado en una plataforma genética llamada **Symphony®**, que incluye cuatro firmas genéticas: **MammaPrint®**, **BluePrint®** que identifica los subtipos moleculares ayudando a seleccionar los mejores tratamientos estudia 80 genes, TargetPrint®, que mediante RNAm confirma el estado de los receptores de estrógeno, progesterona y HER2, estudiando 56 genes y **TheraPrint®** que estudia 56 genes relacionados con la respuesta al tratamiento en enfermedad metastásica. Symphony® excluye los casos indeterminados o grado II, este test compara las alteraciones en los genes de las pacientes, valorando la supervivencia libre de enfermedad a 5 años según el estado de cada gen, una vez analizados los 25.000 genes del genoma.

- **Oncotype DX®.**

  Producido por Genomic Health Inc, Redwood, y desarrollado por Paik y cols.[7], fue el primer test validado clínicamente.

Se basa en la detección de 21 genes de 250 estudiados en 447 pacientes procedentes de estudios aleatorizados de largo seguimiento, correspondientes a pacientes tratadas por cáncer de mama estadios I y II, ganglios negativos y receptores estrogénicos positivos, candidatas a ser tratadas con tamoxifeno. El estudio se realizó en el ARN extraído de los bloques de las piezas tumorales fijados en parafina o formol. Se utilizaron 16 genes relacionados con la recidiva tumoral, entre los que se detectaron genes de proliferación, genes de invasión, genes de familia HER2, genes estrogénicos y otros 5 genes de referencia. Los niveles de expresión fueron medidos por un algoritmo cuantitativo dando un resultado entre 0 a 100 que se denomina **"recurrence score" (RS).** El RS permite estratificar a las pacientes en tres niveles de riesgo de recidiva: **riesgo bajo (RS < 18), riesgo medio (RS$^{18-30}$) y riesgo alto (RS ≥ 30)**. Cuatro estudios[8-11] han permitido validar el test.

En pacientes con un RS elevado (de alto riesgo) el uso de la quimioterapia mostraba un impacto estadísticamente significativo tanto en el control local como en la supervivencia libre de enfermedad y la supervivencia global. Este beneficio de la quimioterapia era muy bajo o nulo en las pacientes que presentaban un RS de bajo riego. El grupo de riesgo intermedio no obtenía un gran beneficio con la quimioterapia adyuvante, pero la dificultad en la estimación del efecto no excluía un posible beneficio clínico. Las pacientes clasificadas en riesgo bajo, medio y alto, presentaron unas tasas de recurrencias a distancia a 10 años de 6'8%, 14'3% y 30'5% respectivamente, independientemente de la edad y del tamaño tumoral. También predice la supervivencia global. El test se ha validado para valorar la probabilidad de recurrencia a distancia en pacientes con cáncer de mama, con ganglios negativos, receptores hormonales positivos en tratamiento con tamoxifeno[8].

- **PAM 50®.**

La firma genética **PAM (Prediction Análisis of Microarray)** 50®[10,11], es una plataforma genética de 50 genes que clasifica el tumor en: Luminal A, Luminal B, Basal, HER2 y Normal like. Las paciente clasificadas con tumores Luminal A y pN negativos no son candidatas a recibir quimioterapia. Discrimina las pacientes que se benefician de la quimioterapia con taxanos. El grupo de riesgo intermedio es un 25% menor que con Oncotype DX®. El estudio TRANSATAC que compara Oncotype DX® versus PAM50® da como resultado la superioridad del PAM50®. Con los perfiles genéticos MammaPrint® y Oncotype DX® hay que enviar las muestras a un laboratorio central para su proceso, la diferencia es que con PAM50® cada hospital puede realizar la determinación y se practica en cáncer de mama RE + y RE -.

En ASCO 2013 se han presentado los resultados del grupo austriaco, con pacientes del ensayo ABCG-8 y el subestudio TRANSATAC. Los resultados de este análisis combinado demuestran que una proporción significativa de las pacientes con cáncer de mama N1 tienen un riesgo muy limitado de recurrencia a largo plazo y sugiere lo mismo para algunas pacientes N2. Las puntuaciones PAM50® ROR (risc of recurrence), IS (intrinsec subtype) y ROR-RG (risc group) proporcionan información pronóstica fiable adicional más allá de los factores clínicos, y puede ser útil en la decisión de que las mujeres afectas de cáncer de mama con ganglios positivos y receptores hormonales positivos puedan ahorrarse la quimioterapia adyuvante[12].

- **Rotterdam Signature Test.**

Está basado en la investigación de la expresión genética y fue inicialmente desarrollado por el Erasmus MC/Daniel den Hoed Cancer Center de Rotterdam[13,14]. Consiste en un microarray de 76 genes de los que ninguno se solapa con los test Oncotype DX® ni con el MammaPrint®.

El perfil del test Rotterdam Signature ha sido específicamente estudiado en pacientes afectas de cáncer de mama ganglios negativos sin tener en cuenta ningún otro factor, a diferencia de los test anteriores. La preparación de la muestra es parecida al MammaPrint® precisando tejido fresco y no permite su realización en biopsias con aguja gruesa. El desarrollo se realizó a partir de un estudio de 286 pacientes que se clasificaron según la presencia cuantificada de receptores hormonales. Un total de 209 pacientes fueron receptores positivos RE(+) y 77 pacientes receptores negativos RE(-).

El objetivo del estudio fue la predicción de metástasis a 5 años. Se identificaron 60 genes predictivos para los RE (+) y 16 genes para los RH (-). La validación del test se realizó en 171 casos ganglios negativos e independientes de otras variables, dando un valor predictivo de 5.55 (p<.0001).

- **Theros® (Avaria H/I Test).**

  Breast Cancer Gene Expression Ratio (Biotheranostics Inc San Diego, CA). Es un test cuantitativo basado en la técnica de RT-PCR y en la ratio de los dos genes HOXB13 y IL17R (H/I)[15,16]. Los genes fueron descubiertos utilizando técnicas de tests de oligonucleótidos en material fresco y posteriormente validados con técnicas de RT-PCR en el mismo material, es decir en muestras de tejido tumoral. La ratio H/I puede predecir una recaída/metástasis en pacientes RH (+) tratadas con tamoxifeno. Dos estudios han demostrado que el hecho de ser clasificadas como de bajo riesgo o alto riesgo en la expresión de ambos genes, da como resultado un 17 % o un 25% de recurrencia a 10 años respectivamente.

  No hay ningún estudio para evaluar en poblaciones retrospectivas la posibilidad de predecir el beneficio de los tratamientos de quimioterapia en comparación con los criterios convencionales.

- **MapQuant Dx® Genomic.**

  MapQuant Dx® Genomic de Ipsogen determina el grado basándose en el índice de grado genómico (GGI), que mide directamente la expresión de los 97 genes que mejor caracterizan a los tumores de grado alto vs bajo grado. GGI fue descubierto por los investigadores en el Instituto Jules Bordet (Bruselas, Bélgica) y ISREC (Lausanne, Suiza). Una cuestión fundamental clínica es como tratar el 50% de los tumores de mama diagnosticadas hoy en día como grado intermedio. El MapQuant Dx® puede resolver la clasificación de un 80 % de los casos diagnosticados como “grado 2” en tumores “grado 1” o “grado 3”. Técnica que potencialmente nos puede permitir ahorrar tratamientos no indicados de quimioterapia adyuvante en muchas pacientes al año[17,18].

- **Estudios sobre la utilidad clínica de los tests genéticos.**

  Muchas pacientes diagnosticadas de cáncer de mama sin invasión axilar y con receptores hormonales positivos, son sobretratadas con quimioterapia, pudiendo haber sido tratadas exclusivamente con tratamiento hormonal.

  En la actualidad se están desarrollando dos estudios prospectivos de utilidad clínica: el TAYLOR para el Oncotype DX® en USA[19] y el MINDACT para el MammaPrint® en Europa[20].

  El primer estudio que evalúa la integración de los tests genéticos en la práctica clínica, en vistas a tomar una decisión terapéutica individualizada para cada paciente, es el estudio **TAYLOR (Trial Assigning Individualized Options for Treatment).** Este estudio incluye pacientes con axila negativa, receptores estrogénicos positivos y HER2 negativo, que recibirían quimioterapia según las recomendaciones de las guías clínicas, posteriormente se modificó para incluir pacientes con 1-3 ganglios positivos.

  Las mujeres incluidas son estratificadas según la valoración del riesgo de recidiva o “recurrence score” (RS) del Oncotype DX®:

  - **RS inferior a 11:**
    Reciben tratamiento hormonal exclusivamente.
  - **RS entre 11 y 25:**
    Son aleatorizadas a recibir quimioterapia más hormonoterapia (rama control) o bien hormonoterapia exclusiva (rama experimental).
  - **RS superior a 25:**
    Reciben quimioterapia y hormonoterapia.

  El segundo estudio promovido por el Breast International Group (BIG) con el título **MINDACT (Microarray in Node-Negative & 1-3 positive nodes, May Avoid Chemotherapy)**, va destinado a validar la firma de 70 genes MammaPrint® y demostrar la superioridad del perfil genético molecular sobre los criterios clínicos y patológicos utilizados habitualmente para indicar, o desaconsejar, un tratamiento quimioterápico en pacientes de buen pronóstico, sin invasión ganglionar axilar y con receptores de estrógenos positivos. Los objetivos primarios del estudio MINDACT son:

  - Demostrar la superioridad de la firma genética sobre los factores pronósticos convencionales clínicos y patológicos, habitualmente utilizados

para asignar las categorías de riesgo en las enfermas sin invasión axilar.

- Comparar un esquema de quimioterapia con docetaxel y capecitabina, posiblemente asociado a un aumento de la eficacia y reducción de las toxicidades a largo plazo, con los esquemas que utilizan antraciclinas.
- Determinar la mejor estrategia hormonal, comparando siete años de letrozol con la secuencia de dos años de tamoxifeno seguidos de cinco años de letrozol.
- Demostrar, a igualdad de supervivencia en los dos brazos del estudio, que el grupo basado en MammaPrint® para decidir el tratamiento incluye menos pacientes tratadas con quimioterapia.
- Las pacientes clasificadas de bajo riesgo no reciben quimioterapia adyuvante. Cuando se presenten discordancias entre los parámetros clínicos y patológicos y el perfil genético, son aleatorizadas entre uno u otro criterio para recibir, o no, tratamiento adyuvante. Los resultados iniciales de la fase piloto presentados en el European Breast Cancer Conference Barcelona 2010 a partir de los primeros 800 pacientes, concluyeron en que el estudio es factible y que la proporción de casos discordantes es la esperada de aproximadamente el 27%.

Firmas genéticas en CDIS.

La adopción generalizada de la mamografía ha incrementado substancialmente el número de diagnósticos de carcinoma ductal in situ (CDIS)[21]. Las mujeres diagnosticadas de CDIS tienen riesgo de recurrencia que puede presentarse como local o enfermedad invasiva, teniendo ésta peor pronóstico. Las estrategias de tratamiento en CDIS están orientadas a disminuir el riesgo de recidiva.

Tras la tumorectomía el tratamiento adyuvante del CDIS puede incluir radioterapia[22,23] y/o tamoxifeno, reduciendo el riesgo de recidiva local, en la mama afecta, en más de la mitad en comparación con la tumorectomía sola[24]. La recurrencia en la mama ipsilateral se asocia a peor pronóstico[25].

En el estudio de resultados a largo plazo, Irene Wapnir, de la Universidad de Stanford, con las pacientes de los ensayos del National Surgical Adjuvant Breast and Bowel Project (NSABP B-17 y NSABP B-24), indican que por cada 4 diagnósticos de cáncer de mama hay un diagnóstico de CDIS, sin embargo sigue siendo difícil la comprensión de la biología tumoral del CDIS y su microambiente[26] y que dos tercios de las pacientes reciben tratamiento adyuvante innecesario[27]. En la práctica clínica es habitual el uso de factores pronósticos clínicos como la edad y "status hormonal" y factores patológicos, tales como el tamaño del tumor, grado, histología (comedo) y los márgenes de escisión. Pero estos factores no son suficientes, debiendo investigar marcadores moleculares de recurrencia en CDIS.

El Eastern Cooperative Oncology Group del Instituto Nacional del Cáncer (ECOG), inició, en 2009 y bajo el auspicio del National Institutes of Health State of-the-Science Conference, el estudio de muestras de tejido tumoral ECOG-E5194, cuyo objetivo era encontrar biomarcadores estudiando el RNA de muestras mediante PCR de transcriptasa inversa, para analizar el perfil de expresión génica para determinar el riesgo de fracaso local ipsilateral en CDIS, así como para el CDIS pacientes que desarrollan cáncer en la otra mama. El estudio utiliza una versión modificada de la recurrencia ensayo genético puntuación OncotypeDX, desarrollada por Genomic Health en Redwood City, California. En el contexto de otros parámetros clínicos y patológicos, los perfiles de expresión génica, podrían permitir a los pacientes individuales y sus médicos a tomar decisiones más informadas acerca de los tratamientos adyuvantes en el CDIS[28].

Oncotype Dx CDIS Score®.

Es una firma genética que utiliza 12 genes de la plataforma de 21 genes, que permite valorar el riego de recurrencia utilizando un nuevo score (CDIS score: bajo riego < 39, riego intermedio 39-54, alto riesgo ≥ 55). Los que tienen un score bajo tienen una probabilidad del 12% de recurrencia local, y un 5% de desarrollar un nuevo cáncer invasivo, identificando así a las pacientes no candidatas a radioterapia, aproximadamente 1 de cada 5.

Selección de genes y desarrollo del algoritmo "score"[29]:

Test genético comercializado	Oncotype DCIS
Laboratorio	Genomic Health
Tipo de ensayo	12 genes
Tejido	Fijado formol, con parafina
Técnica	Q-RT-PCR
Indicación	Permite valorar el riego de recurrencia identificando así a las pacientes no candidatas a radioterapia, aproximadamente 1 de cada 5.
Evidencia	II
FDA	No
Disponible	USA

Tabla 9.II. Test genético en el carcinoma ductal in situ.

De la plataforma de 21 genes Oncotype DX se realizó un subestudio basado en los pacientes con CDIS, llegando a correlacionar con el fallo local con: genes de proliferación (Ki67, STK15, Survivin, Cyclin B1, MYBL2), genes del grupo de receptores hormonales (PR), el gen GSTM y unos genes de referencia (Beta-actin, GALPH, RPLPO, GUS, TFRC).

Los niveles de expresión fueron medidos por un algoritmo cuantitativo dando un resultado entre 0 a 100 que se denomina **"DCIS-score" (DCIS-S)**.

DCIS Score = +0.31 × proliferation group score–0.08 × PR – 0.09 × GSTM1.

El DCIS-S permite estratificar a las pacientes en tres niveles de riesgo de recidiva: riesgo bajo (RS < 39), riesgo medio (RS 39-54) y riesgo alto (RS ≥ 54).

La validación del test se llevó a cabo mediante el **Estudio Eastern Cooperative Oncoloy Group (ECOG) E5194**, como un ensayo prospectivo multicéntrico realizado entre 1997-2000, con 670 pacientes divididas en dos cohortes: Cohorte 1: Bajo/intermedio grado histológico, tamaño inferior o igual a 2.5 cm. Cohorte 2: Alto grado histológico, tamaño superior a 1 cm. Los resultados actuales son a 10 años de seguimiento.

El objetivo principal fue determinar si existe una asociación significativa entre el DCIS-S y el riesgo de un evento definido como carcinoma invasor o CDIS en la mama ipsilateral (Evento Mama Ipsilateral, EMI). El objetivo secundario fue determinar si el CDIS-S proporciona un valor más allá de los factores clínicos y patológicos. Se estableció también un objetivo condicional a la validación de DCIS-S, evaluar el valor predictivo de riesgo para un EMI. Los resultados de este estudio prospectivo-retrospectivo han demostrado que el DCIS-S permite cuantificar el riesgo a 10 años de recurrencia local y recidiva local invasiva en pacientes seleccionadas con CDIS tratadas con escisión quirúrgica sin irradiación, tanto si se utiliza como una variable continua o categórica. El DCIS-S predijo el riesgo a 10 años de recurrencia local independientemente de los factores tradicionales tanto clínicos como patológicos.

Las pacientes que tienen un score bajo tienen una probabilidad del 12% de recurrencia local, y un 5% de desarrollar un nuevo cáncer invasivo, independientemente de la edad y del tamaño tumoral Identificando así a las pacientes no candidatas a radioterapia, aproximadamente 1 de cada 5.

A pesar de los criterios de selección favorables (cohorte 1 y 2), los riesgos a 10 años de un EMI para las dos cohortes definidas a partir del estudio eran 14,6% y 19,0%, respectivamente, lo que indica que los factores clínicos y patológicos por sí solos no eran suficientes para definir una población de bajo riesgo.

Tal como se esperaba, el tamaño de la lesión y el estado menopáusico de la paciente fueron factores estadísticamente significativos asociados al riesgo de un EMI. Ajustando para estas dos características en un modelo multivariado no cambió la estimación entre el DCIS-S y la correlación con el riesgo de EMI, lo que demostró que el DCIS-S da una información añadida sobre el riesgo de padecer un EMI en las pacientes de estas características[28].

Las conclusiones del estudio son que el DCIS-S es valido como factor predictivo de Evento Mama Ipsilateral (EMI) tanto en CDIS como invasivo. El DCIS-S cuantifica el riesgo de EMI a 10 años y proporciona información sobre el riesgo de EMI independiente de los factores clínicos y/o patológicos tradicionales. El DCIS-S es una herramienta válida para determinar los tratamientos locoregionales en las pacientes diagnosticadas de CDIS.

Recientemente se ha detectado la importancia de la interrelación del estroma con las células malignas, desarrollando una técnica capaz de valorar la expresión de genes y proteinas del estroma que

condicionan el riesgo de infiltración por células malignas. Esta valoración se efectúa mediante el estudio de la expresión de genes y proteinas de pacientes con cáncer, habiéndose comercializado con el nombre de Oncomatrix® una técnica que lo estudia, identificando la expresión de genes y proteínas del estroma en pacientes con cáncer de páncreas y de mama, entre otros.

El estroma peritumoral (fibroblastos, células endoteliales y no celulares) es muy importante en el crecimiento, invasión, vascularización, metástasis y resistencia a la penetración en el tumor del tratamiento.

La aproximación terapéutica de Oncomatrix® está basada en el desarrollo de nuevos fármacos biológicos personalizados, dirigidos contra dianas localizadas en el estroma peritumoral, una nueva e innovadora vía de tratamiento del cáncer encaminada a atacar no las células tumorales, sino las células que facilitan la invasividad y resistencia del tumor.

Oncomatrix® ha desarrollado anticuerpos monoclonales de alta sensibilidad y especificidad para el diagnóstico de carcinomas invasivos y para la estratificación de pacientes a tratar con los fármacos en desarrollo. TGF-beta es una citoquina que controla la proliferación, apoptosis, adherencia, angiogénesis, respuesta inmunologica y supervivencia. TGF-beta controla el crecimiento y la motilidad celular, regulando el microambiente celular y siendo clave en el desarrollo tumoral. Regula las interacciones entre las celulas epiteliales y mesenquimales, su alteración es clave en los tumores invasivos y metastásicos.

Los tratamientos para antagonizar la señalización TGF-beta pueden ser una buena estrategia para inhibir su progresión y mejorar el pronóstico[30,31,32].

- **Conclusiones.**

Las pacientes que se pueden beneficiar de un tratamiento adyuvante son identificadas por criterios clínicos y patológicos, como: edad, tamaño tumoral, estado de los ganglios axilares, tipo histológico y grado, estado de los receptores, etc. Pero estos criterios son imperfectos, hay pacientes que precisan ser tratadas y no lo son, y pacientes que son tratadas innecesariamente. Se debe mejorar los criterios y establecer un tratamiento individualizado.

Si bien siguen siendo vigentes los factores pronósticos clínico patológicos, siendo imprescindibles para determinar el pronóstico y decidir el tratamiento adyuvante adecuado, la clasificación pronóstica y predictiva se mejorará con la nueva clasificación molecular y los tests genéticos. Son muy importantes para validar su utilidad predictiva los estudios prospectivos TAYLOR y MINDACT.

Estamos en la era de la medicina personalizada, cada paciente en función de sus características clínicas y biológicas podría recibir un tratamiento individualizado.

En el 13th St. Gallen International Breast Cancer Conference 2013[33], se avaló la utilidad de los test genéticos como predictivos de respuesta a la quimioterapia en el cáncer de mama invasivo. El panel de expertos concluyó que el test de 21 genes es predictivo de respuesta, considerando también el test PAM 50 y la firma genética de 70 genes.

Es necesario identificar los distintos subtipos de CDIS candidatos a diferentes opciones terapéuticas, identificando los factores que determinan la progresión de CDIS a carcinoma infiltrante y valorar la utilidad del Oncotype DCIS Score® como predictor de riesgo de recidiva local o infiltrante, definiendo el tratamiento según las bases biológicas.

Nuevos avances tecnológicos señalan la importancia de la interrelación del estroma con las células malignas, y nos permitirán valorar el riesgo de infiltración y la forma de antagonizarlo.

Bibliografía:

1. Goldhirsch A, Glick JH, Gelber RD, et al: Meeting highlights: International Consensus Panel on the Treatment of Primary Breast Cancer. Seventh International Conference on Adjuvant Therapy of Primary Breast Cancer. J Clin Oncol 2001, 19:3817-27.
2. Eifel P, Axelson JA, Costa J et al. National Institutes of Health Consensus Development Conference Statement: adjuvant therapy for breast cancer, November 1-3, 2000. J Natl Cancer Inst 2001;(93):979-89.
3. Kallioniemi A. Editorial. NEJM.2002,347:2067-8.
4. Van de Vijver MJ, He YD, van't Veer LJ, et al. A gene-expression signature as a predictor of survival in breast cancer. N Engl J Med 2002;347:1999-2009.
5. Buyse M, Loi S, van´t Veer L, et al. Validation and clinical utility of a 70-gene prognostic signature for women with node negative breast cancer. J Natl Cancer Inst 2006;98:1183-92.
6. Rutgers E, Piccart M, Delaloge S, et al. The EORTC 10041/BIG 03-04 MINDACT trial is feasible: first results of the pilot phase. EJC, Supp Vol 8, Nº 3, March 2010, p 188.
7. Paik S, Shak S, Tang, G, et al. A multigene assay to predict recurrence of tamoxifen-treated, node-negative patients. N Engl J Med 2004;351:2817-26.
8. Cronin M, Sangli C, Liu ML, et al. Analytical validation of the Oncotype DX genomic diagnostic test for recurrence prognosis and therapeutic response prediction in node-negative, estrogen receptor-positive breast cancer. Clin Chem 2007;53:1084-91.
9. Tang G, Shak S, Paik S, Anderson SJ, et al. Comparison of the prognostic and predictive utilities of the 21-gene Recurrence Score assay and Adjuvant! for women with node-negative, ER-positive breast cancer: results from NSABP B-14 and NSABP B-20. Breast Cancer Res Treat 2011;127:133-42.
10. Parker JS, Mullins M, Cheang MC, et al.. Supervised risk predictor of breast cancer based on intrinsic subtypes. J Clin Oncol. 2009;27:1160-7. Epub 2009 Feb 9.
11. Nielsen TO, Parker JS, Leung S, et al. A comparison of PAM50 intrinsic subtyping with immunohistochemistry and clinical prognostic factors in tamoxifen-treated estrogen receptor-positive breast cancer. Clin Cancer Res. 2010; 16:5222-32. Epub 2010 Sep 13.
12. Identifying clinically relevant prognostic subgroups in node-positive postmenopausal HR+ early breast cancer patients treated with endocrine therapy: A combined analysis of 2,485 patients from ABCSG-8 and ATAC using the PAM50 risk of recurrence (ROR) score and intrinsic subtype. ASCO 2013 J Clin Oncol 31, 2013 (suppl; abstr 506).
13. Wang Y, Klijn J, Zhang Y, et al. Gene-expression profiles to predict distant metastasis of lymph-node-negative primary breast cancer. Lancet 2005; 365: 671-9.
14. Foekens J, Atkins D, Zhang Y, et al. Multicenter validation of a gene expression-based prognostic signature in lymph node-negative primary breast cancer. J Clin Oncol 2006;24:1665-71.
15. Ma XJ, Hilsenbeck S, Wang W, et al. The HOXB13:IL17BR expression index is a prognostic factor in early-stage breast cancer. J Clin Oncol 2006; 24:4611-9.
16. Ma X, Wang Z, Ryan P, et al. A two-gene expression ratio predicts clinical outcome in breast cancer patients treated with tamoxifen. Cancer Cell. 2004;5:607-16.
17. Loi S, Haibe-Kains B, Desmedt C, et al. Definition of clinically distinct molecular subtypes in estrogen receptor-positive breast carcinomas through genomic grade. J Clin Oncol. 2007;25:1239-46.
18. Piccart MJ. New Developments in hormone Receptor-positive disease. The Oncologist. 2010;15:18-28.
19. National Cancer Institute. The TAILORx Breast Cancer Trial. www.cancer.gov/clinicaltrials/digestpage/TAILORx . Diciembre 2007.
20. Breast International Group. TRANSBIG. MINDACT. www.breastinternationalgroup.org/TRANSBIG/MINDACT. Diciembre 2007.
21. Welch HG, Woloshin S, Schwartz LM. The Sea of Uncertainty Surrounding Ductal Carcinoma In Situ - The Price of Screening Mammography. J Natl Cancer Inst 2008;100:228-9.
22. Fisher B, Dignam J, Wolmark N, et al. Lumpectomy and radiation therapy for the treatment of intraductal breast cancer: findings from National Surgical Adjuvant Breast and Bowel Project B-17. J Clin Oncol. 1998;16(2):441–52.
23. Fisher B, Land S, Mamounas E, et al. Prevention of invasive breast cancer in women with ductal carcinoma in situ: an update of the National Surgical Adjuvant Breast and Bowel Project experience. Semin Oncol. 2001;28(4):400-18.
24. Fisher B, Dignam J, Wolmark N, et al. Tamoxifen in treatment of intraductal breast cancer: National Surgical Adjuvant Breast and Bowel Project B-24 randomised controlled trial. Lancet. 1999;353(9169):1993-2000.
25. Early Breast Cancer Trialists' Collaborative Group (EBCTCG), Correa C, McGale P, et al. Overview of the randomized trials of radiotherapy in ductal carcinoma in situ of the breast. J Natl Cancer Inst Monogr. 2010;2010(41):162-77.
26. Ma XJ, Dahiya S, Richardson E, et al. Gene expression profiling of the tumor microenvironment during breast cancer progression. Breast Cancer Res. 2009.
27. Wapnir I. Dignam J, Fisher B, et al. Long-Term Outcomes of Invasive Ipsilateral Breast Tumor. Recurrences After Lumpectomy in NSABP B-17 and B-24 Randomized Clinical Trials for DCIS. 2011.
28. Solin LJ, Gray R, Baehner FL, et al. A Multigene Expression Assay to Predict Local Recurrence Risk for Ductal Carcinoma In Situ of the Breast. JNCI. 2013. 15;105 (10):701-10.
29. Solin LJ, Gray R, Baehner FL, et al. A Quantitative Multigene RT-PCR Assay for Predicting Recurrence Risk after Surgical Excision Alone without Irradiation for Ductal Carcinoma In Situ (DCIS): A Prospective Validation Study of the DCIS Score from ECOG E5194.: San Antonio Breast Cancer Conference 2011, S4-6.
30. Sokol JP, Schieman W. Cystatin C antagonizes transforming growth factor-β signaling in normal and cancer cells. Mol Cancer Res 2004,2:183-95.
31. Sokol JP, Neil JR, Schiemann BJ, et al. The use of cystatin C to inhibit epithelial–mesenchymal transition and morphological transformation stimulated by transforming growth factor-β. Breast Can. Res. 2005; 7(5):R844-R853.
32. Tian M and Schiemann. W. Preclinical Efficacy of Cystatin C to Target the Oncogenic Activity of Transforming Growth Factor β in Breast Cancer1,2. Trans. Oncol. 2009; 2(3):174-83.
33. Goldhirsch A, Winer EP, Coates AS, et al. Personalizing the treatment of women with early breast cancer: highlights of the St Gallen International Expert Consensus on the Primary Therapy of Early Breast Cancer 2013. Ann Oncol. 2013; 24 (9):2206-23.

Capítulo 10

Aplicaciones prácticas. Toma de decisiones.

M. Prats de Puig, D. Martínez Ramos.

1. Introducción.

En la práctica diaria de una Unidad de Mama, o de un especialista dedicado a la Patología Mamaria, es cada vez más frecuente encontrarse con el diagnóstico de alguna de las lesiones que son objeto de este tratado.

Sin ánimo de generar un protocolo, este capítulo es un resumen práctico, con el objetivo de servir de guía rápida, útil para la toma de decisiones. Para más información deben referirse a los capítulos correspondientes.

2. Toma de decisiones.

A lo largo de esta obra se han planteado diversas situaciones clínicas más o menos frecuentes, identificando los puntos conflictivos y, en función de la evidencia científica disponible, se da una orientación sobre cuál debería ser hoy en día el manejo más adecuado de estas pacientes.

De este modo, el reto que debemos afrontar ante una lesión pre-maligna es doble. Por un lado, debemos dar a la paciente la "buena noticia" de que no tiene cáncer, aunque a pesar de ello pueda ser necesario realizar algún tratamiento, incluso con cirugía mutilante como la mastectomía, lo que, lógicamente, puede ser difícil de entender y aceptar para la mujer. Por otra parte, debemos informarle de que la lesión que hemos diagnosticado puede marcar un cierto aumento de riesgo de cáncer de mama, que es preciso enfocar, bien con estrategias de control personalizadas, bien con estrategias de reducción de riesgo, o bien con ambas.

El primer punto importante es reconocer el papel fundamental de un buen estudio histológico. Estas lesiones únicamente pueden ser diagnosticadas tras un estudio histopatológico. Con el objetivo de facilitar su clasificación, manejo posterior y también –y no menos importante- transmitir la información a la paciente, es muy recomendable bajo nuestro punto de vista, que en los equipos multidisciplinares se adopte la terminología propuesta por Tavassoli de la neoplasia mamaria intraepitelial (LIN, DIN y lesiones papilares), o una similar. Adoptar esta terminología supone; por un lado unos criterios estandarizados de clasificación para el anatomo-patólogo, que parecen más reproducibles que otros hoy vigentes. Por otra parte cada una de las categorías lleva implícitos un pronóstico y una actitud de manejo/terapéutica concretos, cosa que facilita la labor del clínico. Finalmente, el omitir el término "carcinoma" hace mucho más sencillo explicar a los pacientes el diagnóstico, dejando claro su carácter "no-canceroso" y permitiendo que entiendan mejor el concepto de lesión pre-maligna y de marcador de riesgo. (capítulo 3 Véase pág. 33) El papel de las firmas genéticas para mejorar la caracterización y personalizar mejor el manejo de estas lesiones está aún por definir con claridad, aunque parece que en un futuro podría tener importancia (capítulo 9 Véase pág. 82).

En términos generales y con intención docente, podemos hablar de dos situaciones clínicas con respecto a las lesiones pre-invasoras que presentan distintas connotaciones: cuando el diagnóstico se establece tras biopsia percutánea con aguja gruesa o asistida por vacío (BAG/VAB), o cuando el diagnóstico se obtiene tras una cirugía.

2.1. Diagnóstico de lesión pre-invasora tras biopsia percutánea (BAG/BAV).

Dado que, como se ha dicho anteriormente, los métodos de imagen no nos permiten diagnosticar de manera específica estas lesiones y el diagnóstico debe ser anatomopatológico, se suele recurrir a la biopsia percutánea guiada por imagen para caracterizar los hallazgos radiológicos que las puedan sugerir. Es más, estas lesiones pueden aparecer en ocasiones tras la punción de lesiones que no se orientaron inicialmente como posibles lesiones pre-invasivas en el estudio por imagen (capítulo 2 Véase pág. 18). Cuando en una BAG/BAV se diagnostica una lesión pre-invasiva, en la mayor parte de los casos se suele plantear la exéresis completa de la imagen problema para su completa evaluación –especialmente en caso de no concordancia entre la imagen y el resultado histológico-, dado que existe un cierto riesgo de encontrar lesiones distintas en su periferia. Es decir, dado

que la biopsia percutánea es un muestreo, y por lo tanto una representación parcial de la lesión, puede que exista alguna lesión de mayor grado (incluso infiltrante) cercana a la zona biopsiada y que no esté representada en el material obtenido. No obstante, con la aparición de agujas de mayor calibre, capaces de extraer cantidades relativamente importantes de tejido mamario (BAV), en algunos casos es posible que se haya extirpado completamente la imagen problema, con la única dificultad de conocer los "márgenes" e identificar su localización precisa si requiere cirugía (de ahí la importancia de los marcadores lesionales) .Por lo tanto, en esta situación, se pueden plantear tres posibilidades distintas de actuación a nivel quirúrgico: control versus exéresis, que puede ser terapéutica, diagnóstica o diagnóstico-terapéutica (capítulo 4 Véase pág. 40).

2.2. Diagnóstico de lesión pre-invasora tras exéresis quirúrgica.

En otras ocasiones el diagnóstico de la lesión pre-invasiva se realiza tras una cirugía, bien como hallazgo en una resección realizada por otros motivos (por ejemplo, tras cirugía de una neoplasia invasora), bien tras un diagnóstico previo percutáneo de lesión pre-invasiva. De este modo, es posible que se trate de un hallazgo incidental (presencia de lesión pre-invasiva no sospechada previamente asociada a la lesión principal) o que se confirme una sospecha radiológica previa. Independientemente de ello, en ambas situaciones la lesión pre-invasiva puede haberse extirpado completamente, puede estar próxima al margen de resección, puede estar afectando este margen o puede haber sido extirpada parcialmente. Por ello, una adecuada clasificación de las lesiones facilitará la toma de decisiones en cuanto a si es necesario ampliar o no la cirugía. En general, si los márgenes están libres, la decisión más lógica será no ampliar la resección quirúrgica. Cuando los márgenes se encuentren afectados o próximos, será clave evaluar meticulosamente las características histológicas de la lesión, los datos de las pruebas de imagen, factores de riesgo concurrentes, las características clínicas de la paciente y especialmente sus expectativas en cuanto a aceptación de otros tratamientos, controles y su vivencia del riesgo para recomendar o no la ampliación de la cirugía.

2.3. Toma de decisiones en tratamientos adyuvantes.

La posible adición de radioterapia para el control local en estos casos puede ser motivo de controversia y, en la mayoría de ocasiones, esta decisión deber ser individualizada, valorando cuidadosamente en el Comité Multidisciplinar los pros y contras e incluyendo a la paciente en la toma de decisiones. (ver capítulo 6 Véase pág. 53). En los casos en que se deba realizar mastectomía como tratamiento quirúrgico, es posible que administrar una dosis intra-operatoria de radioterapia al tejido retro-areolar permita conservar el complejo areola-pezón con menor riesgo de recaída local que en caso contrario.

El tratamiento adyuvante en estas lesiones se ha demostrado útil para reducir las recaídas ipsi y contra-laterales, pero sólo Tamoxifeno tiene una indicación establecida fuera de ensayos clínicos. No obstante hay trabajos en curso que plantean otros manejos hormonales, e incluso terapias dirigidas anti HER2. Por tanto, es posible que en el futuro se puedan usar estos fármacos también en este contexto, incluso planteando estrategias de tratamiento neoadyuvante que podrían reducir la necesidad de cirugías radicales como la mastectomía. (ver capítulo 8 Véase pág. 74).

Por último, y no menos importante, debemos valorar si, tras el diagnóstico y tratamiento convencional de una lesión pre-invasiva es recomendable indicar a la paciente medicarse con algún agente como quimioprevención. En este contexto, debe tenerse en cuenta que, pese a que existe evidencia a su favor y parece superior a Raloxifeno, Tamoxifeno no está aprobado en Europa con esta indicación. Es posible que, dado que sí tiene indicación para el tratamiento de la mastopatía proliferativa, pueda con esta indicación justificarse a nivel legal su uso, con intención de reducir el riesgo tras el diagnóstico de lesiones pre-invasivas. No obstante, debe considerarse también que Tamoxifeno tiene efectos secundarios potencialmente graves como los eventos tromboembólicos y el carci-

noma de endometrio entre otros (ver capítulo 7 Véase pág. 59). A la luz de la evidencia disponible, Tamoxifeno parece la mejor opción en mujeres premenopáusicas, mientras que en mujeres postmenopáusicas se puede valorar Tamoxifeno, Raloxifeno o Exemestano, en función de sus perfiles de toxicidad, la situación legal y las características de la paciente. En cualquier caso, toda intervención de quimioprevención debe ir precedida de una exhaustiva información a la paciente tanto de los riesgos como de los beneficios. Consecuentemente, debe ser siempre una decisión autónoma e informada de la paciente, y nunca una "imposición" médica. Cuando fuera posible, es recomendable la participación de estas mujeres en los ensayos clínicos y estudios en curso sobre el potencial efecto beneficioso de otras sustancias en la quimioprevención del cáncer de mama. Por otra parte, siempre se debe aprovechar la ocasión para hacer recomendaciones basadas en la evidencia en cuanto a hábitos saludables (ejercicio, mantener peso, dieta adecuada…) para la reducción del riesgo de cáncer.

En todos los casos es posible que, en función de la edad, de las características personales, de la historia familiar o de otros factores de riesgo, se pueda modificar la decisión final, tanto para el tratamiento como para el control o las posibles estrategias de reducción de riesgo. En este sentido, es controvertida y discutible la utilización de modelos matemáticos de valoración de riesgo como el modelo de Gail para tomar decisiones terapéuticas, aunque puede usarse como información adicional.

En este grupo de pacientes es posible que se plantee la opción de realizar cirugías de reducción de riesgo, especialmente en el grupo de lesiones que están asociadas a un mayor riesgo acumulado de cáncer invasivo de mama. La indicación de estas cirugías debe partir de una exquisita valoración de cada caso, tomando en cuenta todos los factores que pueden concurrir para que la paciente sea capaz de obtener un balance riesgo/beneficio personalizado. No existen guías clínicas en la actualidad que recomienden de rutina ofrecer cirugía de reducción de riesgo en este grupo de pacientes. Dado que el aumento de riesgo es bilateral, en caso de optar por una estrategia quirúrgica de reducción de riesgo, se debe realizar una mastectomía bilateral, con las diversas modalidades que van desde conservación de piel y complejo areola-pezón a diversos tipos de mastectomía preservadora de piel.

En los casos de pacientes con una mutación de BRCA1 o BRCA2, que de manera intrínseca presentan también mayor incidencia de patología benigna y lesiones pre-invasoras no hay hasta el momento una demostración clara de si cabe modificar la actitud habitual ante el hallazgo de una lesión preinvasiva. Es lógico pensar que en estas pacientes el hallazgo de una de estas lesiones muchas veces lleve a reconsiderar la decisión de no realizar cirugía de reducción de riesgo, cosa que se valorará de manera individualizada por el Comité correspondiente y contando con la opinión de la afectada.

Como reflexión final antes de las tablas/resumen de la Monografía cabe insistir en el papel importantísimo que desempeña una adecuada comunicación con la paciente. Es imprescindible desarrollar estrategias personales y de grupo que permitan informar adecuadamente a estas mujeres, evitándoles miedos innecesarios y haciéndolas partícipes en la toma de decisiones, ya que como se ha ilustrado a lo largo de esta Monografía, existen aún puntos controvertidos y situaciones en las que nuestros niveles de evidencia para recomendar una u otra actitud son limitados. Esto requiere un esfuerzo en tiempo, paciencia y humildad por parte del Senólogo, que siempre es recompensado con mejores resultados tanto a nivel asistencial como a nivel personal.

3. Tablas-resumen.

INDICACIONES DE TRATAMIENTO				
‣ LESIÓN	‣ SINONIMIA	‣ BAG/BAV ¿reexcisión?	‣ En márgenes ¿reexcisión?	‣ QP
DIN 1 a	Hiperplasia intraductal Atipia de epitelio plano	No * FU	No FU	¿?
DIN 1 b	H. atípica de epitelio plano ≤ 2mm	si	Val. ¿?	¿?
DIN 1 c	H. intraductal atípica ≤ 2mm CDIS G 1 > 2 mm	si	si	Val.
DIN 2	CDIS G 2 CDIS cribiforme /micropapilar con necrosis o atipia CDIS Apocrino, células claras	si	si	Val.
DIN 3	CDIS G 3 CDIS anaplásico con o sin necrosis	si	si	Val.
LIN 1	Hiperplasia lobulillar atípica	si FU??	No FU	Val.
LIN 2	Carcinoma lobulillar in situ	si	No FU	Val.
LIN 3 tipo 1	Carcinoma lobulillar in situ alto grado / pleomórfico	si	si	Val.
LIN 3 tipo 2	Igual con células en anillo de sello	si	si	Val.
Papiloma intraductal		si	No FU?	No
Papiloma atípico	Áreas DIN 1	si	Val. ¿?	Val.
Carcinoma papilar intraductal	DIN 1, 2 ó 3 en más de 1/3, y menos del 90%	si	Sí, si +	Val.
Ca. papilar intraquístico	No se identifican cél. mioepiteliales	si	si	Val.

DIN= neoplasia ductal intraepitelial, CDIS= carcinoma ductal in situ; LIN= neoplasia intraepitelial lobulillar, H= Hiperplasia; G= grado, QP= quimioprevención; FU= seguimiento; Val= valorar individualmente con comité y paciente riesgo/beneficio al no existir una evidencia clara de cuál es la mejor alternativa en estos casos.

* controvertido por riesgo de infraestimación de la lesión en BAG.

INMUNOHISTOQUÍMICA	
LIN 1, LIN 2, LIN 3, DIN 1	No precisa de rutina, valorar RE, RP, Ki67
DIN 1c, DIN 2, DIN 3	RE, RP, Ki67, HER2
Lesiones Papilares	No preciso de rutina

RIESGOS RELATIVOS DE CÁNCER DE CADA LESIÓN	
‣ LESIÓN	‣ RIESGO ACUMULADO DE CÁNCER
· DIN 1	· 1-2 %
· DIN 2	· 20-30%
· DIN 3	· 20-75%
· LIN 1	· 14% (RR 4-5)
· LIN 2	· 18%
· LIN 3	· 23%
· Papiloma atípico	· R.R. 5.1 a 7 si son múltiples

CDIS DE BAJO RIESGO
· Mujer postmenopáusica
· RE/RP positivos
· Lesión pequeña
· Biología favorable
· Bajo riesgo según nomogramas
· Ki67 bajo
· HER2 no amplificado
· Bajo score en el perfil genético
Las mujeres del grupo de bajo riesgo pueden ser candidatas a seguimiento o tratamientos limitados, previa cuidadosa valoración clínico-biológica y consenso con la paciente.

TOMA DE DECISIONES TERAPÉUTICAS CON DIN 1c, DIN 2 y DIN 3: ÍNDICE DE VAN NUYS 2003			
‣ **Puntos**	1	2	3
‣ **Tamaño (mm)**	<16	16-40	>40
‣ **Margen libre (mm)**	>9	1-9	<1
‣ **Histología**	No Alto Gr Sin necrosis	No Alto Gr Con necrosis	Alto Gr
‣ **Edad (años)**	>60	40-60	<60

‣ **4-6**	Tumorectomía
‣ **7-9**	Tumorectomía + radioterapia
‣ **10-12**	Mastectomía

DECISIÓN QUIRÚRGICA

CUADRANTECTOMÍA	MASTECTOMÍA	MASTECTOMÍA AHORRADORA DE PIEL	MASTECTOMÍA PRESERVANDO CAP	BSGC
• Adecuada ratio mama/zona tumoral (pueden aumentarse las indicaciones con cirugía oncoplástica en casos seleccionados). • Deseo de la paciente de conservar la mama. • Conformidad de la paciente con el tratamiento adyuvante propuesto. • En lesiones no palpables: uso de guía (arpón, ROLL, ecografía intraoperatoria...) y comprobación de la extirpación completa por los métodos de imagen apropiados. • Obtener márgenes de resección libres de enfermedad.	• Inadecuada ratio mama/zona tumoral. • Lesión muy extensa. • Decisión de la paciente. • Siempre que las condiciones de la paciente no lo contraindiquen, ofrecer la reconstrucción inmediata. • Situaciones particulares de riesgo que la justifiquen. (imposibilidad de radioterapia, otras lesiones...).	• Mismas indicaciones que la anterior. • Evidencia de que es oncológicamente segura. • Mejor resultado estético inmediato.	• Mismas indicaciones, además el tumor no debe afectar al complejo areola-pezón. • Precisa de biopsia per-operatoria de tejido retro-areolar. • Evidencia poco sólida (series cortas), parece aceptable si se realiza radioterapia intraoperatoria del CAP, aunque algunos autores no la aplican.	• Siempre en caso de mastectomía o cirugía oncoplástica compleja. • Indicada en lesiones mayores de 5 cm, sospecha o dudas de microinvasión en BAG, lesiones de alto grado.

ROLL= radio occult lesión localization; CAP= complejo areola-pezón; BSGC= biopsia selectiva del ganglio centinela; BAG= biopsia con aguja gruesa.

ÁRBOL DE DECISIÓN ANTE UNA SOSPECHA DE LESIÓN PREINVASIVA.

Sociedad Española
de Senología y Patología Mamaria

Adeslas

Anita care

sistemas genómicos®
servicios de análisis genético

EMSOR

Palex

TOSHIBA

SIEMENS

sysmex

sumedex, s.a.
SUMINISTROS MÉDICOS EXCLUSIVOS

Sociedad Española
de Senología y Patología Mamaria