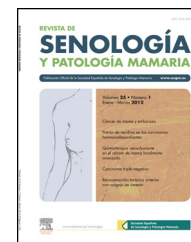


Revista de Senología y Patología Mamaria

www.elsevier.es/senologia



ARTÍCULO ESPECIAL

Consenso sobre la biopsia selectiva del ganglio centinela en el cáncer de mama. Revisión 2013 de la Sociedad Española de Senología y Patología Mamaria[☆]



Laia Bernet^{a,*}, Antonio Piñero^b, Sergi Vidal-Sicart^c, Vicente Peg^d, Julia Giménez^e, Manuel Algara^f, Basilio Dueñas^g, Francesc Tresserra^h, Rafael Canoⁱ, José Manuel Cordero^j, Beatriz Navarro^k, Josep Torró^l, Ricardo Pardo^m, David Martínez Ramosⁿ, Arantxa Moreno Elola^o, Virginia Vallejos^p, Carlos Vázquez^q, Marina Alvarez Benito^r, Jose Luis Raya Povedano^r, Carmen Carreira Gómez^s, Josefa Galobardes Monge^t, Edelmiro Iglesias^u, Carlos Fuster^v, Ana Lluch^w y Angel Martinez Agulló^x

^a Servicio de Patología, Hospital Lluís Alcanyis, Xàtiva, Valencia, España

^b Servicio de Cirugía General, Hospital Virgen de la Arrixaca, Murcia, España

^c Servicio de Medicina Nuclear, Hospital Clínic, Barcelona, España

^d Servicio de Patología, Hospital Vall d'Hebron, Barcelona, España

^e Servicio de Cirugía General, Instituto Valenciano de Oncología, Valencia, España

^f Servicio de Oncología Radioterápica, Hospital del Mar, Barcelona, España

^g Servicio de Cirugía, Hospital Universitario Ciudad de Jaén, Jaén, España

^h Servicio de Patología, Institut Dexeus, Barcelona, España

ⁱ Servicio de Patología, Hospital Universitario de la Ribera, Alzira, Valencia, España

^j Servicio de Medicina Nuclear, Hospital General Universitario de Ciudad Real, Ciudad Real, España

^k Servicio de Diagnóstico Ginecológico por Imagen, Institut Dexeus, Barcelona, España

^l Servicio de Cirugía General, Hospital Lluís Alcanyis, Xàtiva, Valencia, España

^m Servicio de Cirugía, Hospital General Universitario de Ciudad Real, Ciudad Real, España

ⁿ Servicio de Cirugía, Hospital General, Castelló, España

^o Servicio de Ginecología, Hospital Clínico, Madrid, España

^p Servicio de Medicina Nuclear, Hospital Germans Trias i Pujol, Badalona, Barcelona, España

^q Presidente de la Sociedad Española de Senología y Patología Mamaria, Valencia, España

^r Servicio de Radiología, Hospital Reina Sofía, Córdoba, España

^s Servicio de Radiología, Hospital de Fuenlabrada, Fuenlabrada, Madrid, España

^t Servicio de Radiología, Hospital Infanta Cristina, Parla, Madrid, España

^u Servicio de Cirugía General, Hospital Arnau de Vilanova, Lleida, España

^v Servicio de Cirugía, Hospital General, Valencia, España

[☆] De acuerdo con los autores y los editores, este artículo se publica simultáneamente y de forma íntegra en Rev Esp Patol. 2014;47.

<http://dx.doi.org/10.1016/j.patol.2013.11.001>.

* Autor para correspondencia.

Correo electrónico: bernet.lai@gva.es (L. Bernet).

^w Servicio de Oncología Médica, Hospital Clínic, Valencia, España

^x Servicio de Cirugía, Hospital Clínic, Valencia, España

Recibido el 31 de octubre de 2013; aceptado el 12 de noviembre de 2013

Disponibile en Internet el 13 de diciembre de 2013

PALABRAS CLAVE

Cáncer de mama;
Ganglio centinela;
Diagnóstico
molecular;
Carga tumoral total;
Linfadenectomía
axilar;
Oncología
radioterápica

KEYWORDS

Breast cancer;
Sentinel node;
Molecular diagnosis;
Total tumoral load;
Axillary
Lymphadenectomy;
Oncology
Radiotherapeutic

Resumen La biopsia selectiva del ganglio centinela es una técnica diagnóstica aceptada como el procedimiento de elección para la estadificación axilar del cáncer de mama. En este documento, correspondiente a la última Reunión de Consenso celebrada en Valencia y organizada por la Sociedad Española de Senología y Patología Mamaria, se actualizan los consensos previos y se reflejan las conclusiones acerca de las últimas propuestas en el manejo del ganglio centinela en el cáncer de mama.

© 2013 SESPM. Publicado por Elsevier España, S.L. Todos los derechos reservados.

Consensus on sentinel lymph node biopsy in breast cancer. Review of the Spanish Society of Senology and Breast Pathology 2013

Abstract Sentinel lymph node biopsy is currently a widely accepted diagnostic technique and is the procedure of choice for axillary staging of breast cancer. In this article, following the latest Consensus Meeting held in Valencia organized by the Spanish Society of Senology and Breast Pathology, previous consensus are updated. Also discussed are conclusions related to the latest trends in the management of the sentinel node in breast cancer.

© 2013 SESPM. Published by Elsevier España, S.L. All rights reserved.

Introducción

La biopsia selectiva del ganglio centinela (BSGC) es el procedimiento de elección para la estadificación axilar del cáncer de mama, y permite seleccionar un subgrupo de pacientes en los que la linfadenectomía axilar no aporta ningún beneficio adicional. El uso de la BSGC se ha extendido desde la descripción de la técnica para el melanoma en la década de 1990, evidenciándose su utilidad a través de los resultados comunicados por numerosos grupos¹⁻⁴.

En los últimos años, los cambios conceptuales introducidos por ensayos clínicos y estudios observacionales han producido, al menos en el ámbito nacional, una gran disparidad de criterios respecto a la actitud terapéutica frente al diagnóstico de ganglio centinela (GC) metastásico. Ello justifica la necesidad de una revisión del último documento de consenso del año 2010⁵.

En el ámbito nacional se han realizado varias reuniones de consenso y actualización en GC de cáncer de mama con el apoyo de distintas sociedades científicas, como la Asociación Española de Cirujanos, la Sociedad Española de Oncología Quirúrgica, el Grupo Español de Mama de la Sociedad Española de Oncología Radioterápica, la Sociedad Española de Medicina Nuclear e Imagen Molecular, la Sociedad Española de Radiología, o la Sociedad Española de Anatomía Patológica.

El actual documento de consenso transcribe el trabajo realizado por el grupo de expertos a lo largo de varios meses sucesivos, a partir de la Reunión de Consenso que se

celebró en Valencia, organizada por la Sociedad Española de Senología y Patología Mamaria, el 2 de abril de 2013.

Este consenso refrendará o modificará las cuestiones consensuadas en reuniones previas (Asociación Española de Cirujanos, Salamanca, octubre de 2001; Sociedad Española de Oncología Quirúrgica, Valencia, octubre de 2001; Sociedad Española de Senología y Patología Mamaria, Murcia, noviembre de 2006, y Valencia, mayo de 2010).

Hemos procurado mantener textualmente aquellos epígrafes procedentes de consensos anteriores y que hemos considerado aún vigentes y hemos introducido nuevas recomendaciones con su nivel de evidencia (tabla 1) para aquellos puntos que hemos valorado susceptibles de mejora a la luz de los últimos datos disponibles⁶.

Al igual que en consensos previos, los participantes (especialistas en Cirugía General, Ginecología y Obstetricia, Patología, Medicina Nuclear, Oncología Médica, Oncología Radioterápica y Radiología; ver Anexo) pertenecen a grupos con amplia y demostrada experiencia en el ámbito del GC en carcinoma de mama.

Definiciones

Ganglio centinela

Desde el punto de vista de la Medicina Nuclear, es el ganglio o ganglios linfáticos regionales que reciben el drenaje linfático directamente desde el tumor primario y son detectables

Tabla 1 Niveles de evidencia, según la Scottish Intercollegiate Guidelines Network

Nivel de evidencia	Tipo de estudio
1++	Metaanálisis de gran calidad, revisiones sistemáticas de ensayos clínicos aleatorizados o ensayos clínicos aleatorizados con muy bajo riesgo de sesgos
1+	Metaanálisis bien realizados, revisiones sistemáticas de ensayos clínicos aleatorizados o ensayos clínicos aleatorizados con bajo riesgo de sesgos
1–	Metaanálisis, revisiones sistemáticas de ensayos clínicos aleatorizados o ensayos clínicos aleatorizados con alto riesgo de sesgos
2++	Revisiones sistemáticas de alta calidad de estudios de cohortes o de casos-controles, o estudios de cohortes o de casos-controles de alta calidad, con muy bajo riesgo de confusión, sesgos o azar y una alta probabilidad de que la relación sea causal
2+	Estudios de cohortes o de casos-controles bien realizados, con bajo riesgo de confusión, sesgos o azar y una moderada probabilidad de que la relación sea causal
2–	Estudios de cohortes o de casos-controles con alto riesgo de confusión, sesgos o azar y una significativa probabilidad de que la relación no sea causal
3	Estudio no analítico (observaciones clínicas y series de casos)
4	Opiniones de expertos

Fuente: Harbour y Miller⁶.

en la linfogammagrafía, especialmente si están conectados a un canal linfático.

Desde el punto de vista quirúrgico, se considera GC aquel o aquellos que presentan una actividad representativa y que están ubicados en el área preseleccionada gammagráficamente.

Ganglio secundario

Desde el punto de vista de la Medicina Nuclear, es aquel o aquellos que presentan la captación del trazador en la línea de progresión linfática desde el GC, habitualmente con menor actividad, claramente diferenciada.

Desde el punto de vista quirúrgico, es aquel o aquellos identificados o no previamente en la linfogammagrafía, que tienen una actividad significativamente menor en la misma área de drenaje del GC.

Criterios de indicación y contraindicación

Es recomendable el diagnóstico histológico de carcinoma para indicar la BSGC. También puede considerarse la indicación en casos de pruebas de imagen altamente indicativas de carcinoma y citología compatible con carcinoma⁵⁻¹².

A. Criterios de indicación:

1. Carcinomas infiltrantes T1, T2 y T3, siempre que la axila sea clínica, ecográfica y patológicamente (si procede, ya sea citológica o histológicamente) negativa¹⁻⁴.
2. En los casos de carcinoma intraductal⁷⁻¹¹ con:
 - a. Indicación de mastectomía, o
 - b. Alto riesgo para microinfiltración o infiltración en base a alguno de los siguientes criterios (evidencia 2++):
 - Diámetro ≥ 3 cm.
 - Palpable.
 - Alto grado histológico.
 - Comedonecrosis.

3. En el carcinoma de mama en el varón se siguen las mismas indicaciones que en la mujer¹².

B. Criterios de exclusión o contraindicación:

1. La verificación preoperatoria de afectación ganglionar mediante pruebas de imagen (ecografía) y, al menos, citología de las adenopatías sospechosas con diagnóstico compatible con metástasis de carcinoma.
2. Carcinoma inflamatorio¹³.
3. Radioterapia axilar previa a dosis de 50 Gy¹⁴.
4. Carcinoma localmente avanzado con afectación ganglionar, en ausencia de tratamiento sistémico primario.

C. No constituyen criterios de contraindicación:

1. Biopsia escisional previa, siempre que no aparezcan criterios de exclusión¹³.
2. Cirugía mamaria plástica de aumento o reducción previa¹⁵.
3. Tumores multifocales y multicéntricos¹⁶⁻¹⁸ (evidencia 1).
4. Cirugía conservadora con BSGC previa por carcinoma: no hay evidencia para contraindicar una nueva BSGC cuando es necesaria la valoración individual de cada caso en función de la dosis de irradiación recibida en la axila¹⁹⁻²² (evidencia 1+).
5. Mujeres gestantes o púerperas lactantes, previa retirada de la lactancia 24 h. Se recomienda utilizar la mínima dosis posible de trazador y el mismo día de la cirugía. En estos casos, está contraindicado el uso de cualquier colorante vital²²⁻²⁴.

D. Consideraciones especiales:

1. En pacientes con axila clínica/ecográficamente negativa de inicio (cN0), puede realizarse la BSGC tanto previa al tratamiento sistémico primario como posterior al mismo²⁵⁻³² (evidencia 1+).
2. En pacientes cN1/N2 de inicio con negativización clínica y ecográfica de la axila tras la neoadyuvancia (cyN0), puede realizarse la BSGC después del tratamiento sistémico primario y evitar la linfadenectomía axilar cuando el GC sea negativo

(evidencia 1—). No obstante, series recientes aportan resultados controvertidos al respecto por la alta tasa de falsos negativos secundarios a la terapia sistémica primaria²⁶⁻³⁵.

Radiología

La ecografía es la técnica diagnóstica más adecuada en la valoración de la axila para la selección de pacientes candidatas a BSCG.

Su principal utilidad se basa en que permite detectar ganglios axilares con alteraciones morfológicas indicativas de afectación metastásica que no son evidentes en la exploración física, y realizar punción ecoguiada de los mismos para confirmar el diagnóstico, debiéndose evitar la realización de la BSGC en estos casos^{36,37}. La rentabilidad de la realización ecoguiada es mayor cuanto más grande es el tamaño del tumor.

Además, la ecografía puede ser útil para valorar el número de ganglios patológicos, la afectación extracapsular y la afectación masiva axilar.

Los criterios más útiles para definir un ganglio como patológico en ecografía son los morfológicos. Bedi et al.³⁶ los clasificaron en 6 tipos:

- Tipo 1. Cortical ausente, no visible.
- Tipo 2. Cortical uniforme de menos de 3 mm de grosor.
- Tipo 3. Cortical uniforme de más de 3 mm de grosor.
- Tipo 4. Lobulación cortical generalizada.
- Tipo 5. Engrosamiento cortical focal.
- Tipo 6. Hilio ausente.

Los tipos 1-4 se consideran negativos o benignos, y los tipos 5 y 6, positivos o compatibles con afectación metastásica.

Ante un ganglio con signos ecográficos de malignidad debe confirmarse el diagnóstico mediante punción-aspiración con aguja fina o biopsia con aguja gruesa (BAG), por la posibilidad de falsos positivos de la ecografía. La especificidad de ambas técnicas es próxima al 100%³⁷⁻⁴², y las complicaciones son escasas en ambas. Aunque los resultados son más favorables a la BAG por su mayor sensibilidad, no hay datos suficientes para recomendar una de las 2 técnicas. La decisión de usar punción-aspiración con aguja fina o BAG dependerá de la experiencia y las preferencias del radiólogo y del patólogo.

Algunos de los expertos del panel recomiendan la realización de una resonancia magnética pretratamiento del carcinoma de mama, dado que este método puede ser útil en la identificación de ganglios menos accesibles a la ecografía (niveles axilares 2 y 3, cadena mamaria de ganglios y ganglios de Rotter), en la valoración del número de ganglios patológicos y para comparar con la axila contralateral. La evidencia de la utilidad de la resonancia magnética en el estudio axilar es limitada.

Los criterios de afectación son morfológicos, como en la ecografía, y las lesiones detectadas deben ser confirmadas con ecografía y estudio citológico o histológico^{43,44}.

Medicina Nuclear

Marcadores

- La técnica imprescindible incluye actualmente el uso de radiotrazador⁴⁵.
- Los trazadores isotópicos recomendables son el nanocoloide de albúmina, el coloide de estaño y el sulfuro de renio, personalizando en cada paciente y citándolo en el consentimiento informado específicamente si el producto no estuviese autorizado para esta indicación clínica⁴⁶.
- La actividad total administrada oscilará entre 0,5 y 3 mCi (18,5-111 MBq), inyectados entre las 2 y 24 h antes de la cirugía.
- Es aceptable utilizar la técnica mixta (radiotrazador más colorante), sobre todo en periodo de aprendizaje y en aquellos casos con dificultades de visualización en la linfogammagrafía preoperatoria. Los colorantes recomendados son el azul de metileno, el azul patente y el azul de isosulfán.
- Se desaconseja la técnica con el uso exclusivo de colorante.

Localización de la inyección

- Preferiblemente intra/peritumoral, aunque la inyección periareolar y/o subdérmica también puede ser una opción de inicio.
- Para lesiones no palpables, es recomendable la inyección intraperitumoral del trazador de forma asistida por métodos de imagen (ecografía o estereotaxia).
- Para SNOLL, es imprescindible la inyección intra/peritumoral del trazador de forma asistida por métodos de imagen (ecografía o estereotaxia).
- Para lesiones no palpables sin posibilidad de asistencia con métodos de imagen, lesiones ya extirpadas o lesiones cercanas anatómicamente a la región axilar, se recomienda la inyección periareolar, pericavitaria o intradérmica del trazador⁴⁷⁻⁴⁹.

Linfogammagrafía

- Es imprescindible en el periodo postinyección del radiotrazador, con la finalidad de confirmar la migración y evidenciar drenajes extraaxilares.
- Se debe realizar lo más cerca posible del momento de la intervención.
- En caso de no migración y de no visualizarse el drenaje a la región axilar, se recomienda la reinyección del trazador, el mismo día, con cualquier medio de las técnicas citadas a tal efecto.
- En caso de disponer de equipos SPECT-CT, se aconseja el uso de imágenes fusionadas en el caso de no identificación del GC en la linfogammagrafía convencional o cuando se prevea que una localización anatómica más precisa pueda simplificar significativamente la intervención quirúrgica, como en el caso de ganglios con aparente bajo recuento o ganglios extraaxilares⁴⁶⁻⁴⁹.

Recomendaciones

- Aunque no es imprescindible para la realización de la técnica, salvo en el caso de que se empleen gammacámaras intraoperatorias, es muy recomendable la asistancia en el quirófano de un médico nuclear con experiencia y, a ser posible, específicamente aquel que se haya encargado de la inyección del radiotrazador y la obtención de las imágenes gammagráficas⁵⁰⁻⁵².
- La realización de un estudio PET-CT con 18FDG no está indicada en la estadificación de la axila como sustitución de la BSGC. Si se hubiera realizado la exploración por otro motivo (preneoadyuvancia, dudas en el estadio M, etc.) y se observara la existencia de ganglios hipermetabólicos, se recomienda confirmación patológica. En caso de no confirmación o negatividad, se indica BSGC.

Cirugía

Es obligatoria la obtención de un consentimiento informado específico para el procedimiento en todos los casos.

Marcadores

Cuando se utilice el colorante, se recomienda el uso de azul de isosulfán, azul patente o azul de metileno, aunque con las pertinentes autorizaciones administrativas. La dosis recomendada es de 2 mL, y el momento de su inyección, de 10 a 15 min antes de comenzar la intervención. La localización anatómica de la inyección del colorante seguirá los patrones descritos para el radiotrazador. Es recomendable la aplicación de masaje tras la inyección del colorante^{53,54}.

Anestesia

La BSGC puede realizarse mediante anestesia general, o bien bajo anestesia local o locorregional con sedación, como gesto quirúrgico independiente o de forma simultánea al tratamiento quirúrgico del tumor. En el uso del colorante, este se debería inyectar con los pacientes bajo control anestésico, y es recomendable la administración de antihistamínicos y corticoides como profilaxis de reacciones alérgicas.

Secuencia temporal ganglio centinela/carcinoma de mama

- Iniciar la intervención por la axila a fin de evitar contaminaciones axilares de tejido mamario y optimizar el tiempo de quirófano, siempre que el estudio patológico del GC se realice por técnica molecular. Es indiferente cuando el estudio del GC se realiza histológicamente.
- Se recomienda concluir la intervención de la BSGC con una exploración digital de la axila para descartar la existencia de adenopatías sospechosas palpables, susceptibles de ser biopsiadas.
- La detección gammagráfica de GC en la cadena mamaria interna debe conllevar su biopsia, siempre que técnicamente sea factible.

- Ante la no migración del trazador a la axila, y solo hacia la mamaria interna, se puede realizar la inyección con colorante, recomendando seguir la misma metodología de la inyección del isótopo; también es posible la realización de reinyección de radiotrazador o el seguimiento clínico y con técnicas de imagen⁵⁵.

Recomendaciones

Se recomienda, como ayuda, el uso intraoperatorio de gammacámaras portátiles, particularmente en el caso de que se prevea una identificación y exéresis dificultosa del GC⁵⁰⁻⁵².

Patología

Procedimiento

- El diagnóstico del/de los GC debe ser intraoperatorio siempre que sea posible para aumentar la eficiencia de la técnica⁵⁶, excepto en el caso de la mamaria interna, cuya biopsia intraoperatoria no es necesaria porque no entraña ningún gesto quirúrgico adicional.
- Son aceptables hasta 3 GC, aunque es recomendable limitar su número a 2⁵⁷.
- Se recomienda estudiar el ganglio en su totalidad a fin de evitar sesgos de localización. La única técnica que, actualmente, permite el estudio del GC en su totalidad es una técnica molecular (one step nucleic acid amplification [OSNA], SysmexTM)⁵⁸, por lo que se considera el procedimiento de elección para el estudio patológico del GC⁵⁹⁻⁶¹.

Técnica molecular (one step nucleic acid amplification)

- La técnica molecular recomendada es un procedimiento cualitativo y cuantitativo altamente específico, basado en el análisis por amplificación de ARNm de la citoqueratina 19 (CK19), con puntos de corte bien definidos para evitar los resultados falsos positivos y falsos negativos, y que permite distinguir el tamaño de las metástasis. La técnica no requiere extracción ni purificación del ARNm previas al análisis e incluye 6 «primers» específicamente diseñados para excluir la amplificación de pseudogenes o sus transcritos (falsos positivos)⁵⁸⁻⁶⁰ (evidencia 1++).
- El nivel de expresión del ARNm-CK19 se correlaciona con el volumen de la metástasis⁵⁸.
- El tiempo necesario para el diagnóstico con el RD-100i/OSNATM oscila alrededor de 30 min en función del número de ganglios estudiados⁶².
- Es recomendable incluir la grasa periganglionar en parafina para estudio histológico diferido, una vez disecado el ganglio⁶².
- Es aceptable realizar una citología por impronta antes de comenzar el estudio molecular, tratando de evitar cualquier causa de contaminación.
- Es recomendable realizar una CK19 por inmunohistoquímica sobre la BAG previa a la BSGC si el ARNm testado es el de la proteína CK19. Los casos en que el tumor no exprese

CK19 o muestre expresión heterogénea < 30% en la BAG previa no deben estudiarse por método molecular^{63,64}.

Estudio histológico

- Es aceptable el estudio intraoperatorio histopatológico mediante cortes por congelación cuando el análisis molecular OSNA no sea posible.
- El estudio histológico intraoperatorio (congelación) debe consistir en secciones a distintos niveles que permitan detectar, por lo menos, metástasis de más de 2 mm⁶⁵.
- Es aceptable, en caso de duda, completar el estudio histológico con técnicas inmunohistoquímicas para AE1/AE3, CK7, CK19 o CAM5.2.
- El estudio histológico intraoperatorio no permite el estudio del GC en su totalidad, por lo que debe completarse con el estudio diferido del GC restante. En estos casos, el diagnóstico definitivo, postoperatorio, debe incluir, al menos, secciones cada 200 μ del tejido restante⁶⁵.
- El estudio histológico postoperatorio suele remitirse entre 3 y 5 días después de la intervención. La espera del diagnóstico definitivo puede causar ansiedad a la paciente. El diagnóstico definitivo, diferido, puede dar lugar a una segunda intervención cuando esté indicada una linfadenectomía axilar. La segunda intervención puede tener mayor dificultad técnica y mayor riesgo de complicaciones que la primera, al tratarse de un territorio ya manipulado por la cirugía previa⁵⁹.

Otras opciones

En los servicios donde no sea posible ninguno de los 2 procedimientos anteriores, es aceptable la citología por raspado o impronta para el estudio intraoperatorio, debiéndose completar posteriormente el análisis, según protocolo descrito en el párrafo anterior, para estudio definitivo.

Diagnóstico

Se define como ganglio positivo o afectado aquel que presenta células tumorales metastásicas en el estudio histológico o más de 100 copias de ARNm-CK19 en el estudio OSNA.

De acuerdo con el sistema TNM de estadificación (7.ª edición)⁶⁶ y sus equivalencias en número de copias de ARNm-CK19⁵⁸, los GC afectados deben ser clasificados de la siguiente forma, según el método de estudio:

1. Macrometástasis (pN1, sistema TNM de estadificación):
 - ≥ 2 mm de diámetro sobre la laminilla.
 - Equivalencia en número de copias de ARNm-CK19: ≥ 5.000 copias.
2. Micrometástasis (pN1mic, sistema TNM de estadificación):
 - Tamaño de entre 0,2 y 2 mm de diámetro sobre la laminilla o más de 200 células tumorales en un único corte de tejido.
 - Equivalencia en número de copias de ARNm-CK19: ≥ 250 , < 5.000 copias.

3. Células tumorales aisladas (pN0 [mol+]) si se detectan mediante técnica molecular, o pN0(i+) si se detectan mediante inmunohistoquímica o tinción H&E, según sistema TNM de estadificación:
 - Tamaño $\leq 0,2$ mm medido sobre la laminilla o menos de 200 células tumorales en un único corte de tejido.
 - Equivalencia en número de copias de ARNm-CK19: ≤ 250 , > 100 copias.

Nomenclatura recomendada para la estadificación

Estudio molecular

El TNM actual contempla el sufijo «(mol+)» solo para los casos N0 con hallazgos moleculares positivos por RT-PCR, pero sin evidencia de metástasis por histología ni inmunohistoquímica⁶⁶.

Para los casos con carga tumoral > 250 copias de ARNm-CK19, sería adecuada la categoría pN1 (mol+), que no existe en el actual sistema TNM, por lo que recomendamos las siguientes nomenclaturas:

- Macrometástasis: pN1 seguido del nombre del método utilizado, entre paréntesis. Es decir, *pN1 (nombre del método)*.
- Micrometástasis: pN1mic seguido del nombre del método utilizado, entre paréntesis. Por ejemplo, *pN1mic (nombre del método)*.
- Células tumorales aisladas: pN0 (mol+), con el nombre del ensayo molecular utilizado entre paréntesis y a continuación. Es decir, *pN0 (mol+ nombre del método)*.

Estudio histológico

Se aplicarán los criterios del TNM, 7.ª edición⁶⁶.

Ganglio centinela positivo y linfadenectomía axilar: indicaciones

Estudios recientes aconsejan una revisión de los criterios diagnósticos del GC para la indicación de la linfadenectomía axilar, mostrando que el valor «carga tumoral» es más predictivo de afectación axilar que los grupos pronósticos definidos en el TNM-7.ª edición⁶⁶ (células tumorales aisladas, micrometástasis y macrometástasis).

La variable «carga tumoral» expresa la cantidad de tumor como una variable discreta en función del número de copias de ARNm-CK19 del GC. Se recomienda la aplicación de los criterios basados en la carga tumoral siempre que sea posible.

- A. No constituyen indicación de linfadenectomía axilar los casos con baja carga tumoral⁶⁷⁻⁶⁹ o perfil de bajo riesgo⁶⁸⁻⁷¹, de acuerdo con las definiciones siguientes:
 - I. «Baja carga tumoral». Se define una perfil de «baja carga tumoral» el que cumple el siguiente criterio:
 - Carga tumoral total, es decir, el sumatorio del número de copias de cada uno de los GC estudiados, igual o inferior a 15.000 copias de ARNm-CK19.

En base a los estudios publicados, una carga tumoral total de 10.000-15.000 copias corresponde a una probabilidad de axila no afectada (libre de metástasis) de un 85%⁶⁷⁻⁶⁹. Puede disminuirse la probabilidad de axila afecta estableciéndose como punto de corte un valor inferior a las 15.000 copias mediante acuerdo del comité de mama correspondiente (evidencia 3).

- Además del parámetro «carga tumoral», la conducta a seguir puede ser matizable en función de los factores de riesgo dependientes del tumor primario (ver los criterios de bajo riesgo en el párrafo siguiente).

II. Se considera «perfil de bajo riesgo» la confluencia de todos los siguientes factores⁷⁰⁻⁷³ (evidencia 1+):

- El diagnóstico histológico de células tumorales aisladas o micrometástasis.
- Hasta un máximo de 2 GC metastásicos.
- Estatus posmenopáusico.
- Tamaño del tumor primario < 3 cm.
- Grado histológico 1 o 2.
- RE y RP positivos.
- Her2 negativo, inmunohistoquímicamente o por hibridación «in situ».
- Ki67 \leq 14%.
- Cirugía conservadora.

B. Constituye indicación de linfadenectomía axilar:

II. Carga tumoral mayor a 10.000-15.000 copias.

III. Diagnóstico de macrometástasis (TNM, 7.ª edición)⁶⁶, salvo en el contexto de pacientes con criterios de «bajo riesgo» del tumor primario, pacientes que cumplan los criterios del ensayo Z0011⁷¹ o en el contexto de ensayos clínicos⁷².

Observaciones

- En pacientes consideradas «de bajo riesgo» según los criterios descritos en el apartado anterior, la probabilidad de enfermedad axilar residual es, según los estudios publicados, del 27%.
- En consecuencia, el riesgo de enfermedad axilar residual no es comparable entre GC estadificados por método molecular o histológico. Mientras que el riesgo de enfermedad axilar residual para pacientes de bajo riesgo (criterio histológico) es del 27%, dicho riesgo para pacientes con baja carga tumoral (criterio molecular) es del 14,7% aplicando el punto de corte de entre 10.000 y 15.000 copias de ARNm-CK19.
- Cada Unidad de Mama deberá acordar el nivel de riesgo de afectación axilar que considere aceptable.
- Para la toma de decisiones quirúrgicas sobre la axila se recomienda el uso del criterio «carga tumoral» para los centros en que se utilice el sistema diagnóstico OSNA, o de nomogramas validados para los centros que no puedan utilizar OSNA o donde se diagnostique histológicamente.
- El criterio de «carga tumoral» constituye una información disponible intraoperatoria y carece de variación intercentro por su nivel de estandarización (evidencia 3).
- Para los centros que usen nomogramas, hay que señalar que deben validarse en el área geográfica donde se apliquen, que no todos incluyen como variable el tamaño de la

metástasis, que no incluyen la variable «carga tumoral», y que su evaluación ha sido realizada mediante metaanálisis.

- La indicación de tratamiento sistémico primario (quimioterapia y/u hormonoterapia) se realizará en función de las características del tumor primario y de su estadio.

Oncología radioterápica

Indicaciones

1. El diagnóstico de macrometástasis en el GC, sin linfadenectomía axilar, constituye indicación de irradiación axilar, niveles I, II, III, y campos supraclaviculares. La dosis recomendada es de 50 Gy, con una técnica adecuada al volumen a irradiar^{74,75}.
2. El diagnóstico de micrometástasis en el GC no constituye indicación sistemática de irradiación sobre la axila⁷⁴.
3. Ante la afectación de GC de la mamaria interna y no afectación de GC axilar, se recomienda irradiación de la cadena mamaria interna (dosis recomendada de 50 Gy), sin completar la linfadenectomía axilar⁷⁵.

Addendum

La BSGC es una técnica diagnóstica multidisciplinar, que implica la interrelación entre diferentes especialidades médicas y quirúrgicas.

Tradicionalmente ha sido necesaria una validación técnica de la BSGC a nivel del equipo como de cada uno de los especialistas implicados. Es aconsejable que esta validación, dada la experiencia de múltiples grupos aplicando clínicamente la técnica, sea sustituida, progresivamente, por un proceso de aprendizaje supervisado en el contexto de un grupo con experiencia.

Este aprendizaje debería llevarse a cabo con grupos que hayan realizado más de 300 casos de BSGC en fase de aplicación clínica (con parámetros de validación definidos en los consensos previos: al menos un 95% de tasa de identificación del/de los GC, con una tasa de falsos negativos del 5% o menos).

El objetivo de este aprendizaje tutelado debe alcanzar unos estándares en indicadores de calidad relacionados con el procedimiento que pueden ser consultados en la siguiente dirección: <http://www.sespm.es/servicios/consensos>

Es recomendable el diseño, en el seno de la Unidad de Mama de cada hospital, de un protocolo intrahospitalario para el manejo y transporte del GC desde el quirófano hasta el Servicio de Patología a fin de preservar al máximo la calidad del ARN del tejido y optimizar el tiempo de respuesta.

Se aconseja que dicho protocolo cubra al menos los siguientes aspectos:

1. Transporte:
 - Asegurar la disponibilidad de una persona que esté preparada en el momento de la extracción y que no tenga otros servicios asignados para el transporte de la muestra.
 - Transportar el ganglio a través de un sistema neumático, en los casos en que sea posible.

- En caso de no poder asegurar la rapidez en la entrega, enviar la muestra en hielo para prolongar la estabilidad del ARNm.
 - Disponer de un sistema de registro de tiempos.
 - Avisar por teléfono al Servicio de Patología, desde quirófano, de la salida del ganglio, y avisar al quirófano de la llegada del ganglio a Patología.
2. Registro en el Servicio de Patología:
 - Asegurar la disponibilidad de la persona que debe hacer el registro mediante la llamada telefónica desde quirófano.
 - Realizar el registro en el sistema informático (asignar el número de biopsia) al recibir el aviso de quirófano y no a la llegada de la pieza.
 3. Recepción:
 - Asegurar la disponibilidad del técnico y del patólogo a partir del aviso de quirófano.
 - Tener preparado previamente el material necesario para la disección.
 4. Estudio histológico (en caso de realizarse improntas):
 - Identificar los portaobjetos con anterioridad.
 - Asignar un técnico diferente para la tinción, o hacerla mientras el equipo automático realiza el análisis molecular, a fin de no retrasar su inicio.
 5. Preparar de la muestra para el estudio molecular:
 - Tener los materiales (tubos, reactivos, etc.) preparados con anterioridad.
 - Optimizar el flujo de trabajo (homogeneización, centrifugaciones, etc.) a fin de evitar tiempos muertos.
 - En caso de recibir más de un ganglio, realizar la preparación de las muestras en paralelo.
 - No realizar tareas administrativas (entrada de datos en el ordenador, etc.) que demoren el inicio del análisis.
 6. Análisis:
 - Utilizar un sistema automático con un tiempo de análisis adecuado para un test intraoperatorio.
 7. Validación:
 - Utilizar un sistema de aviso acústico para que el responsable de validar el resultado esté disponible unos minutos antes de la finalización del análisis.
 8. Comunicación del resultado:
 - Comunicar por teléfono inmediatamente el resultado a quirófano.
 - Realizar las tareas administrativas necesarias (anotaciones en la historia clínica, etc.) con posterioridad a esta llamada, y no antes.

Registro de datos

Es conveniente registrar todos los casos en la base de datos habilitada para tal fin. Se recomienda el uso de la base de datos Lynolog. Ello debería ser responsabilidad de cada Unidad de Mama, tanto para los casos cuyo diagnóstico y tratamiento se ajusten a las recomendaciones de esta guía como para los que no las sigan.

Es aconsejable que cada Unidad de Mama nombre a un responsable de la correcta cumplimentación de la base de datos.

Conflicto de intereses

Los autores declaran no tener ningún conflicto de intereses.

Anexo 1. Revisores del documento

Albaina, Luís
 Alberro, José Antonio
 Andreu, Francesc Xavier
 Ara, Carme
 Ariza, Aurelio
 Artura, Antonio
 Ballester Sapiña, Blai
 Blanco, Isabel
 Buch, Elvira
 Burgués, Octavi
 Burriel, José
 Cabañas, Luis
 Carrasco, Luis
 Córdoba Iturriagoita, Alicia
 Daniel, Ana
 De las Heras, Manuel
 De León, José
 Díaz-Faes, José
 Fábregas Xaudaro, Rafael
 Fraile, Manel
 García-Macías, Carmen
 García-Villanueva, Augusto
 Guillem, Vicente
 Hernández, María Luisa
 López, José
 Lorenzo, Miguel
 Martínez, Carlos
 Martínez-Peñalver, Ignacio
 Menjón, Salomón
 Merck, Belén
 Moriyón, Carmen
 Molina, Manuel
 Muñoz, Francisco
 Navarro, José Luis
 Nicolás, Francisco
 Nieto, Julio
 Palacios, José
 Polo, Luis
 Prats, Miguel
 Prats Rivera, Enrique
 Ramos, Manuel
 Ribeiro, Marta
 Ripoll, Francisco
 Roman, José María
 Ruano, Ricardo
 Rubio, Isabel
 Ruiz, Irune
 Rull, Miquel
 Sabadell, María Dolores
 Salinas, Juan
 San Roman, Juan Manuel
 Sánchez, Miguel
 Sola, Joaquín
 Sousa, Ramón
 Toscas, Ignacio
 Vicente García, Francisco
 Vieites, Begoña
 Zanón, Gabriel
 Zaragoza, Carmen

Bibliografía

- Krag D, Weaver D, Ashikaga T, Moffat F, Klimberg VS, Shriver C, et al. The sentinel node in breast cancer-A multicenter validation study. *N Engl J Med*. 1998;339:941-6.
- Krag DN, Anderson SJ, Julian TB, Brown A, Harlow SP, Costantino JP, et al. Primary outcome results of NSABP B-32, a randomized phase III clinical trial comparing axillary node resection (SNR) to conventional axillary dissection (AD) in clinically node-negative breast cancer patients. *J Clin Oncol*, 2010 ASCO Annual Meeting Proceedings. 2010;28 18 Suppl (June 20 Supplement). Abstract LBA505.
- Kuehn T, Vogl FD, Helms G, Pueckler SV, Schirrmeyer H, Strueber R, et al. German multi-institutional trial sentinel-node biopsy for axillary staging in breast cancer: Results from a large prospective German multi-institutional trial. *Eur J Surg Oncol*. 2004;30:252-9.
- Lyman GH, Giuliano AE, Somerfield MR, Benson 3rd AB, Bodurka DC, Burstein HJ, et al., American Society of Clinical Oncology. American Society of Clinical Oncology guideline recommendations for sentinel lymph node biopsy in early-stage breast cancer. *J Clin Oncol*. 2005;23:7703-20.
- Bernet L, Piñero A, Vidal-Sicart S, Cano R, Cordero JM, Giménez J, et al. Actualización del consenso sobre la biopsia del ganglio centinela en el cáncer de mama. *Sociedad Española de Senología y patología mamaria*. *Rev Senol Patol Mamar*. 2010;23:201-8.
- Harbour R, Miller J, Scottish Intercollegiate Guidelines Network Grading Review Group. A new system for grading recommendations in evidence based guidelines. *BMJ*. 2001;323:334-6.
- Julian TB, Land SR, Furchotte V, Haile SR, Fisher ER, Mamounas EP, et al. Is sentinel node biopsy necessary in conservatively treated DCIS? *Ann Surg Oncol*. 2007;14:2202-8.
- Sakr R, Barranger E, Antoine M, Prugnotte H, Darai E, Uzan S. Ductal carcinoma in situ: Value of sentinel lymph node biopsy. *J Surg Oncol*. 2006;94:426-30.
- Cody HS, van Zee KJ. Point: Sentinel lymph node biopsy is indicated for patients with DCIS. *J Natl Compr Canc Netw*. 2003;1:199-206.
- Van la Parra RF, Ernst MF, Barneveld PC, Broekman JM, Rutten MJ, Bosscha K. The value of sentinel lymph node biopsy in ductal carcinoma in situ (DCIS) with microinvasion of the breast. *Eur J Surg Oncol*. 2008;34:631-5.
- Tang Y, Xu F, Tao K, Qian N, Toi M. Clinical applications of sentinel lymph node biopsy in ductal carcinoma in situ of the breast: A dilemma. *Tohoku J Exp Med*. 2011;224:1-5.
- Goyal K, Horgan M, Kissin C, Yiangou M, Sibbering M, Lansdown RG, et al. Sentinel lymph node biopsy in male breast cancer patients. *Eur J Surg Oncol*. 2004;30:480-3.
- Stearns V, Ewing AC, Slack R, Penannen MF, Hayes DF, Tsangaris TN. Sentinel lymphadenectomy after neoadjuvant chemotherapy for breast cancer may reliably represent the axilla except for inflammatory breast cancer. *Ann Surg Oncol*. 2002;9:235-42.
- Maaskant-Braat AJ, Voogd AC, Roumen RM, Nieuwenhuijzen GA. Repeat sentinel node biopsy in patients with locally recurrent breast cancer: A systematic review and meta-analysis of the literature. *Breast Cancer Res Treat*. 2013;138:13-20.
- Rodríguez-Fernández J, Martella S, Trifirò G, Caliskan M, Chifu C, Brenelli F, et al. Sentinel node biopsy in patients with previous breast aesthetic surgery. *Ann Surg Oncol*. 2009;16:989-92.
- Moody LC, Wen X, McKnight T, Chao C. Indications for sentinel lymph node biopsy in multifocal and multicentric breast cancer. *Surgery*. 2012;152:389-96.
- Spillane AJ, Brennan ME. Accuracy of sentinel lymph node biopsy in large and multifocal/multicentric breast carcinoma-A systematic review. *Eur J Surg Oncol*. 2011;37:371-85.
- Donker M, Straver ME, van Tienhoven G, van de Velde CJ, Mansel RE, Litière S, et al. Comparison of the sentinel node procedure between patients with multifocal and unifocal breast cancer in the EORTC 10981-22023 AMAROS Trial: Identification rate and nodal outcome. *Eur J Cancer*. 2013;49:2093-100.
- Intra M, Trifirò G, Galimberti V, Gentilini O, Rotmensz N, Veronesi P. Second axillary. *Br J Surg*. 2007;94:1216-9.
- Kothari MS, Rusbys JE, Agusti AA, MacNeill FA. Sentinel lymph node biopsy after previous axillary surgery: A review. *Eur J Surg Oncol*. 2012;38:8-15.
- Palit G, Jacquemyn Y, Tjalma W. Sentinel node biopsy for ipsilateral breast cancer recurrence: A review. *Eur J Gynaecol Oncol*. 2008;29:565-7.
- Mondi MM, Cuenca RE, Ollila DW, Stewart JH, Levine EA. Sentinel lymph node biopsy during pregnancy: Initial clinical experience. *Ann Surg Oncol*. 2007;14:218-21.
- Spanheimer PM, Graham MM, Sugg SL, Scott-Conner CE, Weigel RJ. Measurement of uterine radiation exposure from lymphoscintigraphy indicates safety of sentinel lymph node biopsy during pregnancy. *Ann Surg Oncol*. 2009;16:1143-7.
- Gentilini O, Cremonesi M, Toesca A, Colombo N, Peccatori F, Sironi R, et al. Sentinel lymph node biopsy in pregnant patients with breast cancer. *Eur J Nucl Med Mol Imaging*. 2010;37:78-83.
- Van Beurzen CH, Vriens BE, Tjian-Heihnen VC, van der Wall E, Albrechts M, van Hilligersberg R, et al. Accuracy of sentinel node biopsy after neoadjuvant chemotherapy in breast cancer patients: A systematic review. *Eur J Cancer*. 2009;45:3124-30.
- Piñero A, Giménez J, Vidal-Sicart S, Intra M. Selective sentinel lymph node biopsy and primary systemic therapy in breast cancer. *Tumori*. 2010;96:17-23.
- Lee S, Kim EY, Kang SH, Kim SW, Kim SK, Kang KW, et al. Sentinel node identification rate, but not accuracy, is significantly decreased after preoperative chemotherapy in axillary node-positive breast cancer patients. *Breast Cancer Res Treat*. 2007;102:283-8.
- Kelly AM, Dwamena B, Cronin P, Carlos RC. Breast cancer sentinel node identification and classification after neoadjuvant chemotherapy: Systemic review and meta-analysis. *Acad Radiol*. 2009;16:551-63.
- Croshaw RL, Erb KM, Shapiro MJ, Julian TB. The need for axillary dissection in patients with positive axillary sentinel lymph nodes. *Curr Oncol Rep*. 2011;13:5-10.
- Classe JM, Bordes V, Campion L, Mignotte H, Dravet F, Leveque J, et al. Sentinel lymph node biopsy after neoadjuvant chemotherapy for advanced breast cancer: Results of Ganglion Sentinel et Chimiothérapie Neoadjuvante, a French prospective multicentric study. *J Clin Oncol*. 2009;27:726-32.
- Tan VK, Goh BK, Fook-Chong S, Khin LW, Wong WK, Yong WS. The feasibility and accuracy of sentinel lymph node biopsy in clinically node-negative patients after neoadjuvant chemotherapy for breast cancer-A systematic review and meta-analysis. *J Surg Oncol*. 2011;104:97-103.
- Fontein DB, van de Water W, Mieog JS, Liefers GJ, van de Velde CJ. Timing of the sentinel lymph node biopsy in breast cancer patients receiving neoadjuvant therapy - Recommendations for clinical guidance. *Eur J Surg Oncol*. 2013;39:417-24.
- Boughey JC, Suman VJ, Mittendorf EA, Ahrendt GM, Wilke LG, Taback B, et al. The role of sentinel lymph node surgery in patients presenting with node positive breast cancer (T0-T4, N1-2) who receive neoadjuvant chemotherapy - Results from the ACOSOG Z1071 trial. Thirty-Fifth Annual CTRC-AACR San Antonio Breast Cancer Symposium; 2012 Dec 4-8: San Antonio, TX, USA.
- Kuehn T, Bauerfeind I, Feh T, Fleige B, Helms G, Liedtke C, et al. Detection and diagnosis - Axillary staging and sentinel nodes.

- SENTinel Node Biopsy before or after NeoAdjuvant Systemic Treatment – The German SENTINA Trial. *Cancer Res.* 2009;69:24 Suppl 3.
35. Navarro C, Dueñas-Rodríguez B, Luque-López C, Ramírez-Expósito MJ, Martínez-Ferrol J, Ruíz-Mateas A, et al. Intraoperative sentinel node biopsy by one-step nucleic acid amplification (OSNA) avoids axillary lymphadenectomy in women with breast cancer treated with neoadjuvant chemotherapy. *Eur J Surg Oncol.* 2013;39:873–9.
 36. Bedi DG, Krishnamurthy R, Krishnamurthy S, Edeiken BS, Le-Petross H, Fornage BD, et al. Cortical morphologic features of axillary lymph nodes as a predictor of metastasis in breast cancer: In vitro sonographic study. *AJR Am J Roentgenol.* 2008;191:646–52.
 37. Houssami N, Ciatto S, Turner RM, Cody 3rd HS, Macaskill P. Preoperative ultrasound-guided needle biopsy of axillary nodes in invasive breast cancer: Meta-analysis of its accuracy and utility in staging the axilla. *Ann Surg.* 2011;254:243–51.
 38. Rahbar H, Partridge SC, Javid SH, Lehman CD. Imaging axillary lymph nodes in patients with newly diagnosed breast cancer. *Curr Probl Diagn Radiol.* 2012;41:149–58.
 39. Garcia-Ortega MJ, Benito MA, Vahamonde EF, Torres PR, Velasco AB, Paredes MM. Pretreatment axillary ultrasonography and core biopsy in patients with suspected breast cancer: Diagnostic accuracy and impact on management. *Eur J Radiol.* 2011;79:64–72.
 40. Mainiero MB, Cinelli CM, Koelliker SL, Graves TA, Chung MA. Axillary ultrasound and fine-needle aspiration in the preoperative evaluation of the breast cancer patient: An algorithm based on tumor size and lymph node appearance. *AJR Am J Roentgenol.* 2010;195:1261–7.
 41. Mainiero MB. Regional lymph node staging in breast cancer: The increasing role of imaging and ultrasound-guided axillary lymph node fine needle aspiration. *Radiol Clin North Am.* 2010;48:989–97.
 42. Alvarez S, Añorbe E, Alcorta P, López F, Alonso I, Cortés J. Role of sonography in the diagnosis of axillary lymph node metastases in breast cancer: A systematic review. *AJR Am J Roentgenol.* 2006;186:1342–8.
 43. Scaranelo AM, Eiada R, Jacks LM, Kulkarni SR, Crystal P. Accuracy of unenhanced MR imaging in the detection of axillary lymph node metastasis: Study of reproducibility and reliability. *Radiology.* 2012;262:425–34.
 44. Baltzer PA, Dietzel M, Burmeister HP, Zoubi R, Gajda M, Camara O, et al. Application on MR mammography beyond local staging: Is there a potential to accurately assess axillary lymph nodes? Evaluation of an extended protocol in an initial prospective study. *AJR Am J Roentgenol.* 2011;196:W641–7.
 45. Paganelli G. Lymphoscintigraphy and sentinel node biopsy in breast cancer: Where are we after 10 years? *Eur J Nucl Med Mol Imaging.* 2007;34:2152–3.
 46. Song XY, Yuan XM, Chen WJ, Pan T, Xie SD, Qin C, et al. Different criteria for radioactive sentinel lymph nodes has different impact on sentinel node biopsy in breast cancer patients. *J Surg Oncol.* 2007;95:635–9.
 47. Buscombe J, Paganelli G, Burak ZE, Waddington W, Mublant J, Prats E, et al. Sentinel node in breast cancer procedural guidelines. *Eur J Nucl Med Mol Imaging.* 2007;34:2154–9.
 48. Mansel RE, MacNeill F, Horgan K, Goyal A, Britten A, Townson J, et al., Guildford Breast Surgeons; New Start Training Group. Results of a national training programme in sentinel lymph node biopsy for breast cancer. *Br J Surg.* 2013;100:654–61.
 49. Trifiro G, Viale G, Gentilini O, Travillari L, Paganelli G. Sentinel node detection in pre-operative axillary staging. *Eur J Nucl Med Mol Imaging.* 2004;31 Suppl 1:S46–55.
 50. Mathelin C, Salvador S, Huss D, Guyonnet JL. Precise localization of sentinel lymph nodes and estimation of their depth using a prototype intraoperative mini gamma-camera in patients with breast cancer. *J Nucl Med.* 2007;48:623–9.
 51. Mathelin C, Salvador S, Bekaert V, Croce S, Andriamisandratsoa N, Liegeois P, et al. A new intraoperative gamma camera for the sentinel lymph node procedure in breast cancer. *Anticancer Res.* 2008;28:2859–64.
 52. Bricou A, Duval MA, Charon Y, Barranger E. Mobile gamma cameras in breast cancer care - A review. *Eur J Surg Oncol.* 2013;39:409–16.
 53. Thevarajan S, Huston TL, Simmons RM. A comparison of the adverse reactions associated with isosulfan blue versus methylene blue dye in sentinel lymph node biopsy for breast cancer. *Am J Surg.* 2005;189:236–9.
 54. Montgomery LL, Thorne AC, Kimberly J, van Zee J, Heerd AS, Gemignani M, et al. Isosulfan blue dye reactions during sentinel lymph node mapping for breast cancer. *Anesth Analg.* 2002;95:385–8.
 55. Postma EL, van Wiering S, Hobbelink MG, Verkooijen HM, van der Bongard HJ, Borel Rinkes IH, et al. Sentinel lymph node biopsy of the internal mammary chain in breast cancer. *Breast Cancer Res Treat.* 2012;134:735–41.
 56. Layfield DM, Agrawal A, Roche H, Cutress RI. Intraoperative assessment of sentinel lymph nodes in breast cancer. *Br J Surg.* 2011;98:4–17.
 57. Abou-Nukta F, Ariyan S. Sentinel lymph node biopsies in melanoma. ¿How many nodes do we really need? *Ann Plast Surg.* 2008;60:416–9.
 58. Tsujimoto M, Nakabayashi K, Yoshidome K, Kaneko T, Iwase T, Akiyama F, et al. One-step nucleic acid amplification for intraoperative detection of lymph node metastasis in breast cancer patients. *Clin Cancer Res.* 2007;13:4807–16.
 59. National Institute for Health and Care Excellence. Diagnostic consultation document. Intraoperative tests (RD-100i OSNA system and Metasin test) for detecting sentinel lymph node metastasis in breast cancer. NICE 2013, pp. 1-37 [consultado 7 Ago 2013]. Disponible en: <http://guidance.nice.org.uk/DT/InDevelopment>
 60. The Japanese Breast Cancer Society. Clinical practice guideline of breast cancer. Is the sentinel lymph node analysis recommendable? CQID. 2013;1:601401.
 61. Cserni G. Intraoperative analysis of sentinel lymph nodes in breast cancer by one-step nucleic acid amplification. *J Clin Pathol.* 2012;65:193–9.
 62. Bernet Vegué L, Martínez Benaclocha M, Cano Muñoz R, Sevilla Chica F, Torró J, Ballester Sapiña B, et al. Molecular diagnosis of sentinel lymph nodes for breast cancer: One step ahead for standardization. *Diagn Mol Pathol.* 2011;20:18–21.
 63. Bernet L, Cano R, Martínez M, Dueñas B, Matias-Guiu X, Morell LL, et al. Diagnosis of the sentinel lymph node in breast cancer: A reproducible molecular method. A multicentric Spanish study. *Histopathology.* 2011;58:863–9.
 64. Alvarenga CA, Paravidino PI, Alvarenga M, Dufloth R, Gomes M, Zeferino LC, et al. Expression of CK19 in invasive breast carcinomas of special histological types: Implications for the use of one-step nucleic acid amplification. *J Clin Pathol.* 2011;64:e493–7.
 65. Viale G, Mastropasqua MG, Maiorano E, Mazzarol G. Pathologic examination of the axillary sentinel lymph nodes in patients with early-stage breast carcinoma: Current and resolving controversies on the basis of the European Institute of Oncology experience. *Virchows Arch.* 2006;448:241–7.
 66. Edge SB, Byrd DR, Compton CC, Fritz AG, Greene FL, Trotti A, editors. *The AJCC cancer staging manual.* 7th ed. New York, USA: Springer; 2010.

67. Peg V, Espinosa-Bravo M, Vieites B, Vilardell F, Antúnez JR, Sancho de Salas M, et al. Intraoperative molecular analysis of total tumor load in sentinel lymph node: A new predictor of axillary status in early breast cancer patients. *Breast Cancer Res Treat.* 2013;139:87–93.
68. Espinosa-Bravo M, Sansano I, Pérez-Hoyos S, Ramos M, Sancho M, Xercavins J, et al. Prediction of non-sentinel lymph node metastasis in early breast cancer by assessing total tumoral load in the sentinel lymph node by molecular assay. *Eur J Surg Oncol.* 2013;39:766–73.
69. Piñero A, Ruiz G, Bernet L. Cuantificación de la carga tumoral en el ganglio centinela axilar positivo del cáncer de mama mediante técnica OSNA y su correlación con enfermedad axilar residual. Comunicación al III Symposium de Patología Molecular. Bilbao, septiembre 2013.
70. Hoffmann J, Souchon R, Lebeau A, Öhlschlegel C, Gruber SG, Rageth C, AGO; DGS; SGS; ÖGS; Panelists; Executive Board Members. German, Austrian and Swiss consensus conference on the diagnosis and local treatment of the axilla in breast cancer. *Eur J Cancer.* 2013;49:2277–83.
71. Giuliano AE, McCall L, Beitsch P, Whitworth PW, Blumencranz P, Leitch M, et al. Locoregional recurrence after sentinel lymph node dissection with or without axillary dissection in patients with sentinel lymph node metastases. The American College of Surgeons Oncology Group Z0011 Randomized Trial. *Ann Surg.* 2010;252:426–33.
72. Galimberti V, Cole BF, Zurrada S, Viale G, Luini A, Veronesi P, et al., The International Breast Cancer Study Group Trial 23-01 investigators. Axillary dissection in patients with sentinel-node icrometastases (IBCSG 23-01): A phase 3 randomised controlled trial. *Lancet Oncol.* 2013;14:297–305.
73. Yi M, Kuerer HM, Mittendorf EA, Hwang RF, Caudle AS, Bedrosian I, Meric-Bernstam F, et al. Impact of the american college of surgeons oncology group Z0011 criteria applied to a contemporary patient population. *J Am Coll Surg.* 2013;216:105–13.
74. Haffty BG, Hunt KK, Harris JR, Buchholz TA. Positive sentinel nodes without axillary dissection: Implications for the radiation oncologist. *J Clin Oncol.* 2011;29:4479–81.
75. Bayo E, Herruzo I, Arenas M, Algara M. Consensus on the regional lymph nodes irradiation in breast cancer. *Clin Transl Oncol.* 2013;15:766–73.